

Ассоциация нейрохирургов России

Клинические рекомендации по диагностике и лечению грыж
межпозвонковых дисков пояснично-крестцового отдела
позвоночника.

Клинические рекомендации утверждены
на Пленуме Правления Ассоциации нейрохирургов
России Казань 27.11.2014

Москва, 2014 г.

Авторский коллектив:

Гуща Артем Олегович	д.м.н., профессор кафедры нейрохирургии РМАПО, заведующий нейрохирургического отделения ФГБНУ «НЦН». 125367, Россия, Москва, Волоколамское ш., д. 80. Тел.: 8(495) 490-21-19; e-mail: agou@endospine.ru
Коновалов Николай Александрович	д.м.н., заведующий отделением «спинальная нейрохирургия и хирургия периферических нервов» ФГБНУ «НИИ Нейрохирургии им. акад. Н.Н. Бурденко», 125047, Россия, Москва, 4-я Тверская-Ямская улица, д.16. Тел.: 8(499) 972-86-68; e-mail: nkonovalov@nsi.ru
Древаль Олег Николаевич	д.м.н., профессор, заведующий кафедрой нейрохирургии РМАПО, 125047, Россия, Москва, 4-я Тверская-Ямская улица, д.16. Тел.: 8(499) 972-85-97, e-mail: ODreval@nsi.ru
Гринь Андрей Анатольевич	Доктор медицинских наук, ведущий научный сотрудник отделения неотложной нейрохирургии «НИИ скорой помощи им. Н.В. Склифосовского», главный нейрохирург ДЗ г. Москвы; e-mail: aagreen@yandex.ru
Джинджихадзе Реваз Семенович	Кандидат медицинских наук, доцент кафедры нейрохирургии Российской академии последипломого образования МЗ РФ
Арестов Сергей Олегович	к.м.н., старший научный сотрудник, врач-нейрохирургического отделения ФГБНУ «НЦН», 125367, Россия, Москва, Волоколамское ш., д. 80. Тел.: 8(495) 490-21-19; e-mail: sarestov@gmail.com
Древаль Максим Дмитриевич	врач-нейрохирургического отделения ФГБНУ «НЦН», 125367, Россия, Москва, Волоколамское ш., д. 80. Тел.: 8(495) 490-21-19; e-mail: drevalmax@mail.ru ;
Кашеев Алексей Алексеевич	к.м.н., научный сотрудник, врач-нейрохирургического отделения ФГБНУ «НЦН», 125367, Россия, Москва, Волоколамское ш., д. 80. Тел.: 8(495) 490-21-19; e-mail: akascheev@endospine.ru
Вершинин Андрей Вячеславович	врач-нейрохирургического отделения ФГБНУ «НЦН», 125367, Россия, Москва, Волоколамское ш., д. 80. Тел.: 8(495) 490-21-19; e-mail: dr.vershinin@gmail.com ;
Асютин Дмитрий Сергеевич	к.м.н., научный сотрудник, врач отделения «спинальная нейрохирургия и хирургия периферических нервов» ФГБНУ «НИИ Нейрохирургии им. акад. Н.Н. Бурденко», 125047, Россия, Москва, 4-я Тверская-Ямская улица, д.16. Тел.: 8(499) 972-86-68; e-mail: dasyutin@mail.ru ;
Королишин Василий Александрович	Врач-нейрохирург отделения спинальная нейрохирургия ФГБНУ «НИИ нейрохирургии им. акад. Н.Н. Бурденко»; 125047, Россия, Москва, 4-я Тверская-Ямская ул., д. 16; тел. +7- 499-251-33-85

Определение понятий

Стандарт

Общепризнанные принципы диагностики и лечения, которые могут рассматриваться в качестве обязательной лечебной тактики (эффективность подтверждена несколькими рандомизированными исследованиями, мета-анализами или когортными клиническими исследованиями).

Рекомендация

Лечебные и диагностические мероприятия, рекомендованные к использованию большинством экспертов по данным вопросам. Могут рассматриваться как варианты выбора лечения в конкретных клинических ситуациях (эффективность подтверждена отдельными рандомизированными исследованиями или когортными клиническими исследованиями).

Опция

Лечебные или диагностические мероприятия, которые могут быть полезны (эффективность подтверждена мнением отдельных экспертов, в отдельных клинических случаях).

Не рекомендуется

Лечебные и диагностические мероприятия, не имеющие положительного эффекта или могущие принести вред (любой уровень подтверждения).

Введение

В настоящее время по данным ВОЗ 80-83% взрослого населения Земли страдают от периодических болей в пояснично-крестцовом отделе позвоночника. При этом более 2% населения нуждаются в хирургических вмешательствах по поводу грыж межпозвонковых дисков (данные ВОЗ 2014 г.). Грыжа межпозвонкового диска является наиболее частой (более 80%) причиной поясничной радикулопатии [5], проявляющейся:

- болью, локализованной в соответствующем дерматоме;
- онемением;
- приходящей слабостью в стопе.

Формирование грыжи межпозвонкового диска поясничного отдела позвоночника довольно часто (60%) [1] сопровождается болью в спине в покое и при нагрузках. Нехирургическое лечение в большинстве случаев (75%) дает положительный эффект [3]. Однако, если в течении длительного времени (более 4 недель) описанная симптоматика сохраняется, а также, в случае формирования неврологических нарушений, обусловленных ишемией в области конуса спинного мозга (синдром «конского хвоста») проявляющихся: слабостью в стопах, онемением в промежности, нарушением функций тазовых органов - пациент нуждается в хирургической операции.

Клинические проявления

Анамнез и клиническая картина являются ключом в верификации диагноза и составлении плана лечебных мероприятий. Клиническая картина грыжи межпозвонкового диска, как правило, формируется из местного болевого синдрома (боль в области поясницы) и радикулярного (корешкового) болевого синдрома. Болевой синдром может сопровождаться нарушением чувствительности или слабостью в ноге/стопе. Болевой синдром обостряется в положении сидя, стоя, при физической нагрузке [12].

Местный болевой синдром в области поясницы может быть связан с:

- компрессией коротких ветвей спино-мозговых нервов;
- спазмом мышц, выпрямляющих позвоночник;
- повреждением межпозвонковых суставов и связок, их окружающих;
- повреждением межпозвонкового диска и/или его окружающих связок.

Радикулярный болевой синдром всегда связан с компрессией спино-мозгового нерва и четко связан с локализацией грыжи в области позвоночного канала. Грыжи межпозвонковых дисков фораминального и латерального расположения, как правило, вызывают симптоматику выходящего на этом уровне корешка. Парамедианного расположения могут вызывать симптоматику как выходящего, так и проходящего

корешка. Грыжи дисков медианного (центрального) расположения или не вызывают неврологическую симптоматику вовсе или вызывают симптоматику одного или нескольких проходящих корешков.

Наиболее часто грыжи межпозвонковых дисков формируются на уровне L5-S1 - 42%, реже L4-L5 25% и L3-L4 – менее 10% [2]. По расположению в позвоночном канале выделяют центральные или медианные, парамедианные и латеральные/фораменальные грыжи дисков [8].

Латеральная грыжа межпозвонкового диска на уровне L4-L5 (схема 1-а) позвонков вызывает компрессию выходящего на этом уровне нервного корешка L4. Латеральная грыжа межпозвонкового диска на уровне L5-S1(схема 1-б) может вызвать компрессию корешка L5.

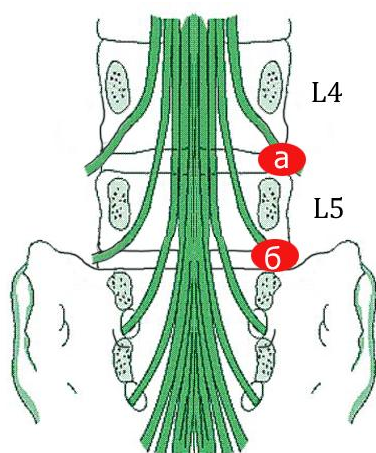


Схема 1. Латеральные грыжи дисков. а – грыжа диска L4-L5, б – грыжа диска L5-S1.

При парамедианном расположении (схема 2) в неврологическую симптоматику вовлекаются, как правило, 2 нерва – выходящий на этом уровне и образованный на этом уровне, то есть корешок ниже на 1 сегмент.

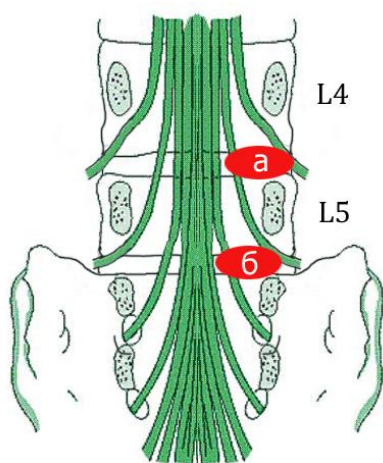


Схема 2. Парамедианные грыжи дисков. а – грыжа диска L4-L5, б – грыжа диска L5-S1.

Выделяют 3 стадии развития грыж дисков в зависимости от сохранности фиброзного кольца и миграции дегенерированных элементов пульпозного ядра [4]:

- выбухание или протрузия
- пролапс или собственно грыжа диска
- секвестр или секвестрированная грыжа диска

Величина существующего выбухания/секвестра не всегда является показателем тяжести заболевания, так как даже небольшие грыжи межпозвонковых дисков, расположенные парамедианно и латерально, а также в области муфты корешка могут иметь большую выраженность симптоматики и чаще сопровождаются симптомами радикулоишемии.

Радикулопатия L5 корешка (схема 3-а) характеризуется болевым синдромом, распространяющимся по заднебоковой поверхности бедра, переднебоковой поверхности голени до стопы, чувствительными расстройствами в виде гипестезии, гиперпатии в зоне иннервации корешка L5, преимущественно по тыльной поверхности стопы к большому пальцу, слабостью тыльного сгибателя стопы [26].

Радикулопатия S1 корешка (схема 3-б) характеризуется болевым синдромом, распространяющимся по задней поверхности бедра и голени до пятки, чувствительными расстройствами в виде гипестезии, гиперпатии в зоне иннервации корешка S1, преимущественно по наружной поверхности стопы к мизинцу, слабостью подошвенного сгибателя стопы [26].

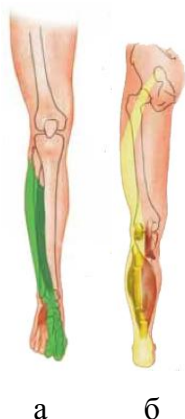

Схема 3. Расположение дерматомов на ногах. а – L5 дерматом, б - S1 дерматом.

Оценка неврологического статуса (стандарт) начинается с оценки вертеброгенного синдрома, степени подвижности в поясничном отделе позвоночника при сгибании/разгибании/наклонах в сторону, пальпации и перкуссии в проекции остистых отростков и паравертебрально справа и слева. Оцениваются двигательные и чувствительные функции, сухожильные и периостальные рефлексy, наличие гипотрофий, функции тазовых органов. Особое внимание следует уделять симптомам натяжения,

которые являются объективными тестами, подтверждающими компрессию нервного корешка.

Синдром «конского хвоста» – это urgentное состояние в нейрохирургии. Развивается остро. Для него характерно развитие грубых двигательных, чувствительных расстройств и нарушения функций тазовых органов. Подобное состояние встречается нечасто и развивается на фоне критической компрессии дурального мешка и корешков «конского хвоста», как правило, большим грыжевым выпячиванием или секвестром.

Дифференциальная диагностика

Грыжу межпозвонкового диска на уровне пояснично-крестцового отдела позвоночника следует дифференцировать с опухолью «конского хвоста», нейропатией другой этиологии, туннельными синдромами, остеоартритическими состояниями и синовиальными кистами. Современные методы нейровизуализации (МРТ) являются приоритетными в дифференциальной диагностике поражений пояснично-крестцового отдела позвоночника [16].

Диагностические методы.

Основным методом диагностики является МРТ (**Стандарт**). Только в комбинации с аксиальными снимками достигается максимальная информативность. В ряде случаев требуется выведение изображения в разных плоскостях для детальной визуализации. При отсутствии патологии на стандартных МРТ, но наличии стойкой симптоматики, возможно проведение функциональной МРТ с осевыми нагрузками и вертикализацией пациента во время исследования (**Опция**). МРТ имеет достаточно высокую разрешающую способность для визуализации мягких тканей, выявления отёка нервных структур, воспалительных процессов, наличия объёмных образований [17].

КТ также остаётся, в ряде случаев, важным методом диагностики (**Рекомендация**) позволяет оценивать плотность и структуру межпозвонковых дисков и грыжевых выпячиваний, определять наличие остеофитов и фораминальных стенозов, которые зачастую не могут быть адекватно расценены по МРТ [12]. Также применение КТ является единственным методом визуализации у пациентов, которых проведение МРТ невозможно в силу ряда причин.

Хотя наиболее информативными методами диагностики грыж межпозвонковых дисков являются МРТ и КТ, однако, не стоит забывать, что эти методы являются дополнительными методами к существующему неврологическому осмотру пациента, и топическому диагнозу у пациента. Эти методы позволяют идентифицировать возможную

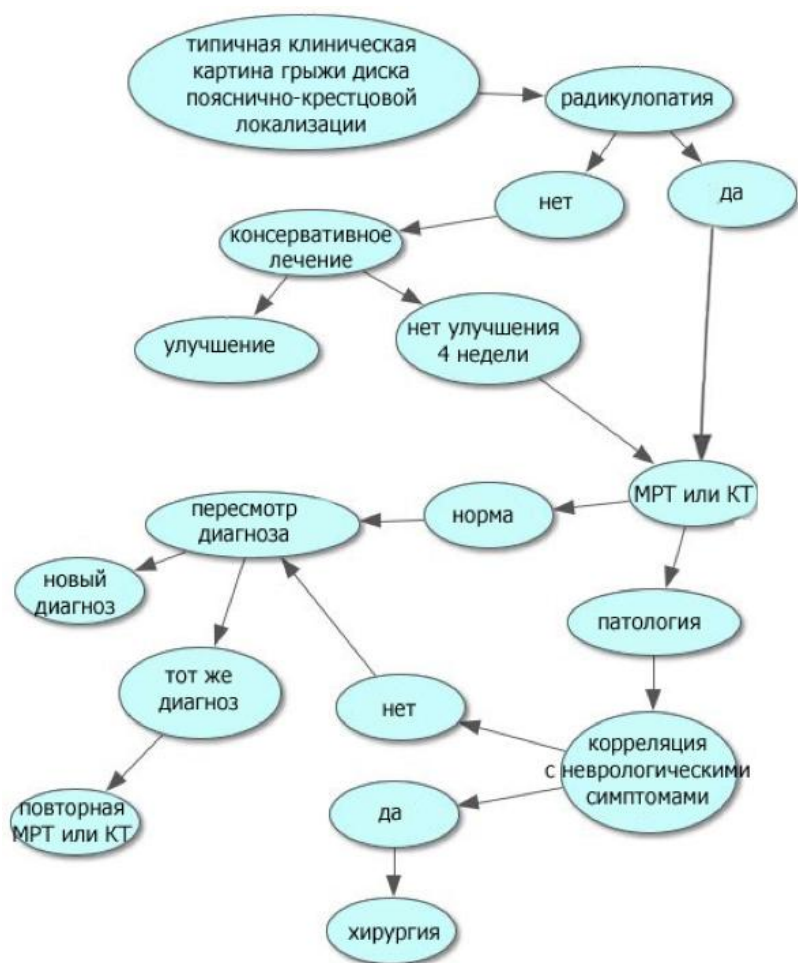
причину неврологических нарушений у пациента и подобрать наиболее эффективный метод лечения (**Стандарт**).

Учитывая распространённость дегенеративных изменений по данным рентгенографии и МРТ у бессимптомных лиц, оценка только этих данных, и непринятие во внимание клинического и неврологического статусов в решении вопроса о хирургическом лечении зачастую может приводить отрицательным результатам. В неврологическом статусе пациентов с грыжами межпозвонковых дисков на поясничном отделе позвоночника, как правило, отмечаются стойкие болевые синдромы в поясничной области и нижних конечностях, чувствительные и двигательные нарушения в нижних конечностях, нарушения тазовых функций. При обследовании пациента требуется тщательно оценивать уровень поражения и клиническую картину. Только наличие некупируемого болевого синдрома или появление неврологического дефицита на фоне грубой компрессии нервных структур должны являться показанием к хирургическому лечению (**Стандарт**).

Помимо поясничного отдела позвоночника, при болевом синдроме в нижних конечностях сомнительной этиологии, клиническое обследование так же должно включать в себя осмотр таза, крестцово – подвздошных сочленений и тазобедренных суставов, магистральных сосудов брюшной полости и нижних конечностей соответственно (**Рекомендация**). Нередко при сомнительной симптоматике эти методы имеют высокую значимость в проведении дифференциальной диагностики. Информативными МРТ и КТ следует считать те , которые выполнены не более 6 месяцев до операции, а также при отсутствии изменений в симптоматике (**Стандарт**). При изменении локализации и/или характера болевого синдрома, а также появление новых болевых и/или других неврологических симптомов являются показаниями к проведению повторного обследования (**Стандарт**).

Применение ЭНМГ иногда позволяет уточнить уровень максимальной заинтересованности корешков, а также может быть использован для исключения повреждения периферического нерва на конечностях [7] (**Опция**). Проведение функциональной спондилографии даёт возможность оценить степень нестабильности сегмента и принять правильное решение в выборе метода хирургического лечения (**Стандарт**).

Алгоритм диагностики и лечения пациентов с грыжами дисков пояснично-крестцового отдела позвоночника (рекомендация).



Хирургическое лечение.

Анестезиологическое обеспечение хирургического лечения.

Абсолютным стандартом анестезиологического пособия при оперативных вмешательствах на позвоночнике является применение общего ингаляционного наркоза с внутривенной индукцией (**Стандарт**). Однако, применение высоких минимально-инвазивных технологий в современной хирургии позвоночника позволяет минимизировать необходимое анестезиологическое пособие у пациентов – применение местной анестезии или в комбинации с внутривенной седацией (**Рекомендация**). Проведение операции в условиях местной анестезии позволяет минимизировать риск повреждения нервных структур, сократить время активизации пациента и уменьшить период госпитализации. Ряд эндоскопических операций при применении местной анестезии возможно проводить в режиме «хирургия одного дня» или в амбулаторном порядке [15].

Подготовка к хирургическому лечению (стандарт).

Всегда планирование операционного разреза определяется под контролем электронно-оптического преобразователя. На операционном столе пациент находится в положении на животе (рис 1). Различают 2 наиболее часто используемые позиции на операционном столе: колено-грудная позиция и позиция «Мекка».




Рис 1. Позиция пациента на операционном столе.

А – колено-грудная позиция

Б – позиция «Мекка»

Для увеличения расстояния между дужками позвонков пояснично-крестцового уровня и создания лучшего угла атаки при хирургическом доступе, ноги пациента сгибаются в коленных и тазобедренных суставах под прямым углом. Неправильная укладка пациента на операционном столе приводит к увеличению внутрибрюшного давления и, как следствие, тяжелое венозное интраоперационное кровотечение [25]. Как правило, разрез кожи и мягких тканей планируется соответственно уровню поражения ипсилатеральнее средней линии (рис 2).

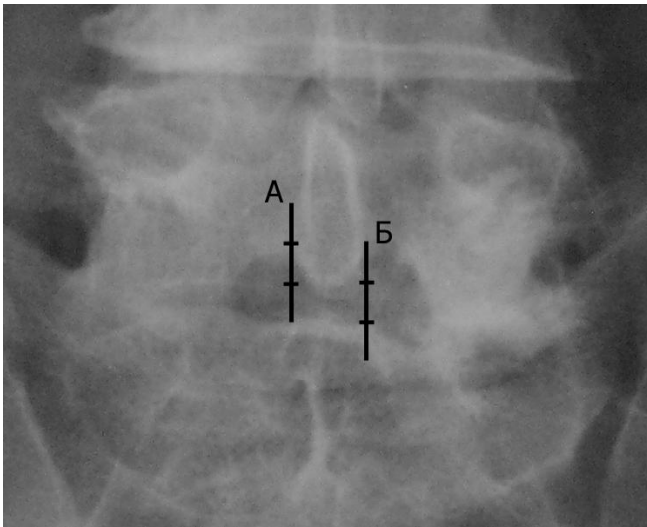


Рис 2. Позиционирование разреза при помощи ЭОП.
А – при левостороннем доступе
Б – при правостороннем доступе

Декомпрессия осуществляется до восстановления физиологического положения спинномозгового нерва в области межпозвонкового отверстия. Подтверждением адекватной декомпрессии является свободная смещаемость нерва и восстановление пульсации в нем.

Хирургические методы.

Целью хирургического вмешательства является проведение декомпрессии спинномозгового нерва, руководствуясь неврологической симптоматикой и данными нейровизуализационных методов (МРТ, КТ). Поскольку средний диаметр спинномозгового нерва варьирует от 3 до 5 мм выполнение декомпрессии без систем увеличения (операционный микроскоп (**стандарт**), операционный эндоскоп (**рекомендация**)) сопряжено с высоким риском повреждения, находящихся в зоне хирургического интереса, образований, в связи с чем **не рекомендуется**.

Микродискэктомия из интраламинарного доступа с использованием операционного микроскопа на сегодняшний день является стандартным методом хирургического лечения грыж межпозвонковых дисков в пояснично-крестцовом отделе позвоночника (**стандарт**). Этот метод является надежным и безопасным методом для пациента. В зависимости от локализации грыжи диска доступ может быть расширен за счет резекции части выше или ниже лежащих дужек позвонков. Кроме того, компрессия спинно-мозгового нерва может быть не только за счет наличия грыжи межпозвонкового диска, а в связи с наличием других компримирующих факторов (остеофиты, гипертрофия

желтой связки, сужение позвоночного отверстия) и для достижения полноценной декомпрессии необходима частичная или полная их резекция.

На протяжении последних десяти лет ведется поиск менее инвазивной альтернативы микрохирургического метода (**рекомендация**). Это обусловлено желанием уменьшить операционную травму, минимизировать послеоперационные боли, сократить сроки госпитализации и нетрудоспособности, и, таким образом, расходы на хирургическое лечение [11]. Особое место в их ряду занимают эндоскопические вмешательства, которые во многих случаях стали операцией выбора. Целью эндоскопических технологий в хирургии позвоночника является уменьшение травматизации тканей, ятрогенных осложнений, сохранение подвижности и стабильности сегментов позвоночника.

Основными преимуществами эндоскопических технологий по сравнению со стандартными микрохирургическими являются:

- Маленький разрез кожных покровов и минимальная травма тканей
- Минимальная кровопотеря
- Более короткие сроки активизации пациента и возврата к трудовой деятельности
- Возможность выполнения под местной или комбинированной, с внутривенной седацией, анестезией
- Уменьшение болевого синдрома в области послеоперационной раны
- Сокращение сроков госпитализации

Показаниями к хирургическому лечению при грыжах межпозвонкового диска поясничной локализации являются (**стандарт**):

- продолжительность корешкового болевого синдрома или боли в поясничной области не менее 4 недель (при отсутствии симптомов выпадений функции нервов требующих безотлагательной декомпрессии);
- грыжа межпозвонкового диска любой локализации, подтвержденная МРТ с аксиальными срезами (давность исследования не более 6 мес.);
- отсутствие эффекта от консервативного лечения.

Противопоказаниями к хирургическому лечению грыж межпозвонковых дисков поясничной локализации (**стандарт**):

- нестабильность позвоночно-двигательного сегмента;
- признаки спондилеза; разрастание остеофитов, стеноз позвоночного канала;
- наличие спондилолистеза.

Современные варианты малоинвазивных методов хирургического лечения грыж межпозвонковых дисков поясничного отдела позвоночника.

В настоящее время, благодаря стремительному прогрессу в развитии эндоскопической техники, существует большой спектр различных методик применяемых при грыжах межпозвонковых дисков. Однако, при ближайшем рассмотрении все существующие эндоскопические техники можно разделить на микроэндоскопическую дискэктомию и эндоскопическую дискэктомию. Данные методики имеют принципиальные различия при их выполнении и, соответственно, имеют различные рекомендации к их применению. Владение обеими техниками и грамотный подход к выбору метода позволяют хирургу выполнять практически все операции по поводу грыж межпозвонковых дисков с применением эндоскопической техники.

Микроэндоскопическая дискэктомия (Рекомендация)

Этот метод выполняется из интраламинарного доступа (**стандарт**) (рис 3). Возможно использование данного метода для трансфораминального подхода (**опция**).

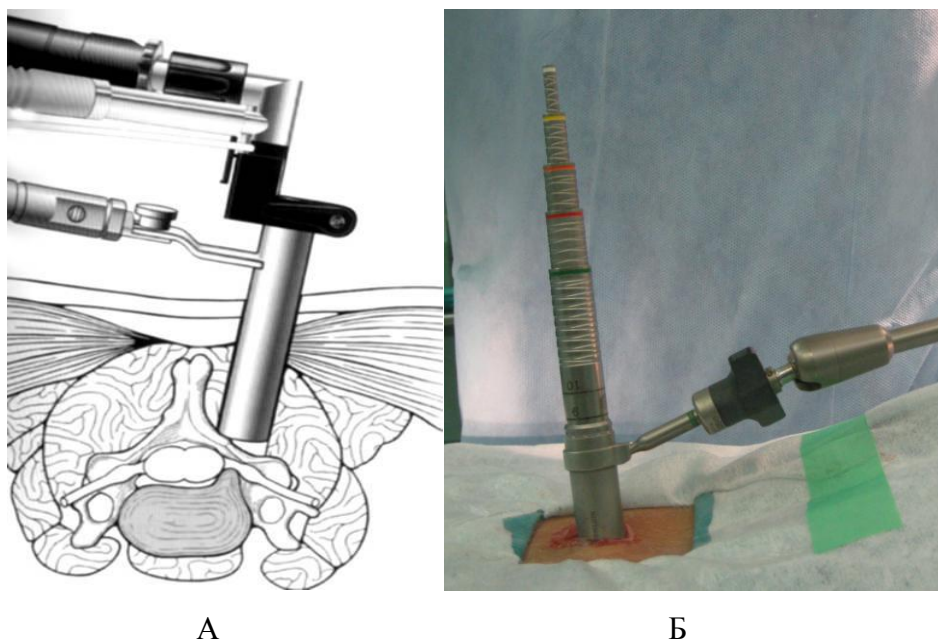


Рис 3. Доступ при микроэндоскопической дискэктомии.

А – схематичное изображение эндоскопического доступа

Б – интраоперационное фото установленного эндоскопического порта

Через мышцы в интраламинарный промежуток последовательно устанавливаются дилататоры увеличивающегося диаметра (рис 3Б), затем - рабочий порт диаметром 12 мм, в котором фиксируется эндоскоп с 30-градусным углом обзора (Рис 4).

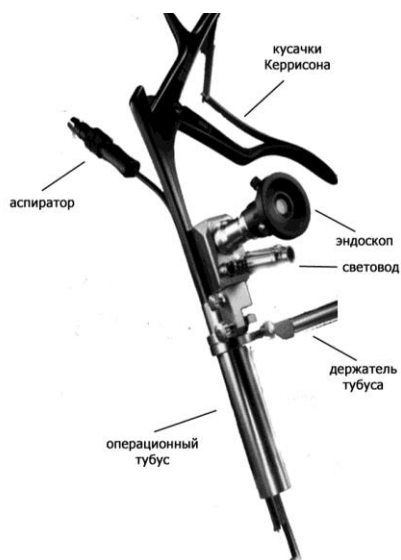

Рис 4 Эндоскопический порт с установленным эндоскопом и инструментами.

Скелетирования дужек позвонков не производится. Этот вариант доступа носит название «мышечно-разделяющего» [27] и является наиболее малотравматичным из существующих. Эндоскоп фиксируется на краю рабочего порта и может вращаться по периметру, с достижением оптимального угла обзора, необходимого в конкретной ситуации, повышая эффективность использования пространства доступа. При данной методике вскрытие желтой связки производится без использования острых инструментов, как правило при помощи тупого зонда. Выделение и удаление грыжи межпозвонкового диска происходит как при микрохирургической дискэктомии.

Показания для данного метода : (Стандарт)

1. Парамедианные, реже латеральные, грыжи межпозвонковых дисков поясничного отдела позвоночника;
2. Плотные грыжи дисков с формированием остеофитов;
3. Латеральный стеноз позвоночного канала;
4. Фораминальный стеноз с радикулярной симптоматикой;
5. Кисты фасеточных суставов с радикулярной симптоматикой.

Противопоказания: (Стандарт)

1. Клинические и рентгенологические проявления выраженной нестабильности сегмента позвоночника;
2. Центральный стеноз позвоночного канала.
3. Повторные операции при рецидивах грыж межпозвонковых дисков.

Перкутанная эндоскопическая поясничная дискэктомия (Рекомендация)

Данная технология подразумевает выполнение операции через рабочие порты малого диаметра (до 10мм) в условиях постоянной ирригации. Операция выполняется через рабочий канал эндоскопа (рис 4), являясь полностью эндоскопической по общепринятой классификации операций на позвоночнике.

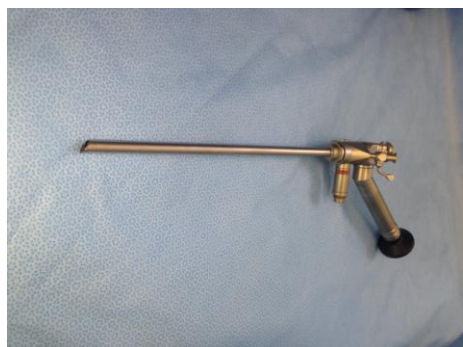

Рис 4 Эндоскоп для проведения перкутанной эндоскопической дискэктомии.

Позиционирование разреза и точки установки эндоскопа является индивидуальным в зависимости от анатомических особенностей каждого пациента. В связи с этим производится дооперационное планирование операции (Рис 5А), а установка эндоскопа осуществляется с применением флюороскопической интраоперационной навигации (Рис 5Б).

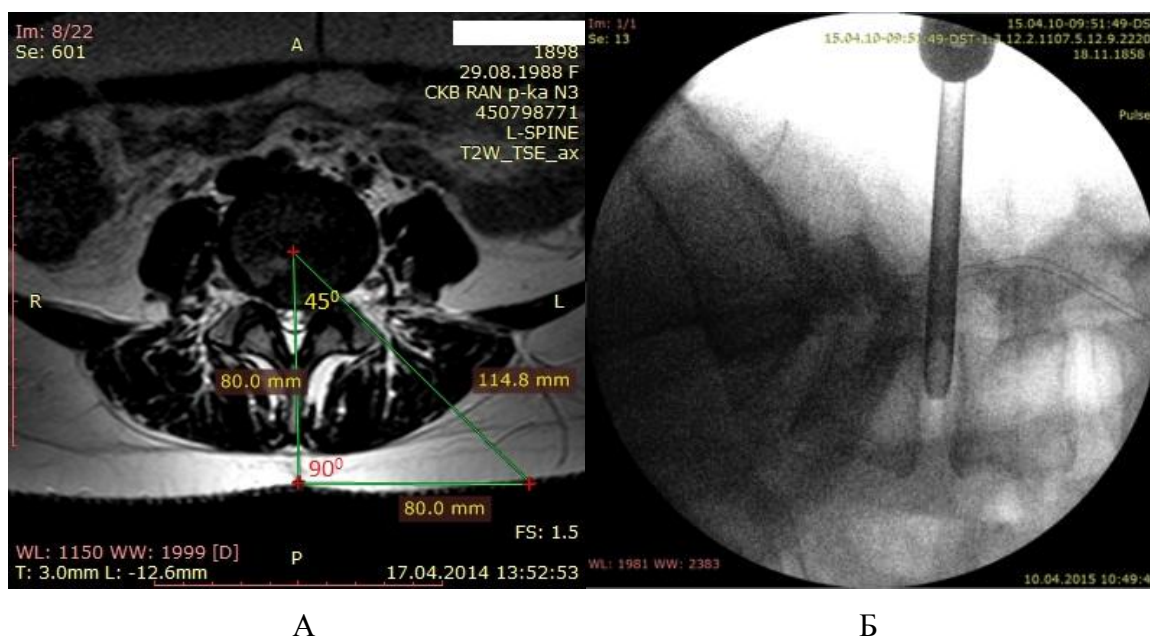


Рис 5 Планирование и установка эндоскопа

А – предоперационное планирование оптимального угла атаки и точки установки эндоскопа

Б – интраоперационная флюороскопическая навигация

Существует три вида доступа: интраламинарный, заднебоковой или постеролатеральный и трансфораминальный. (Рис 6).

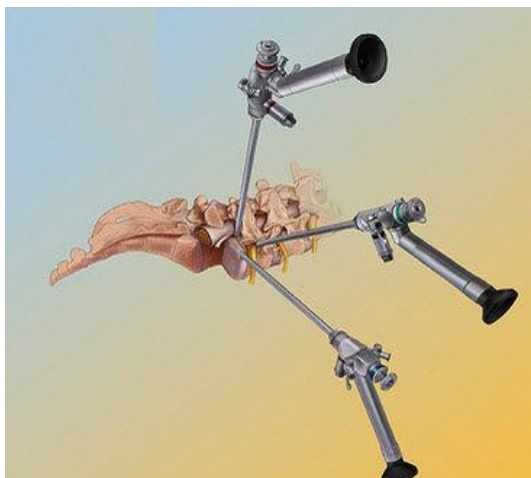

Рис 6 Варианты эндоскопических перкутанных доступов.

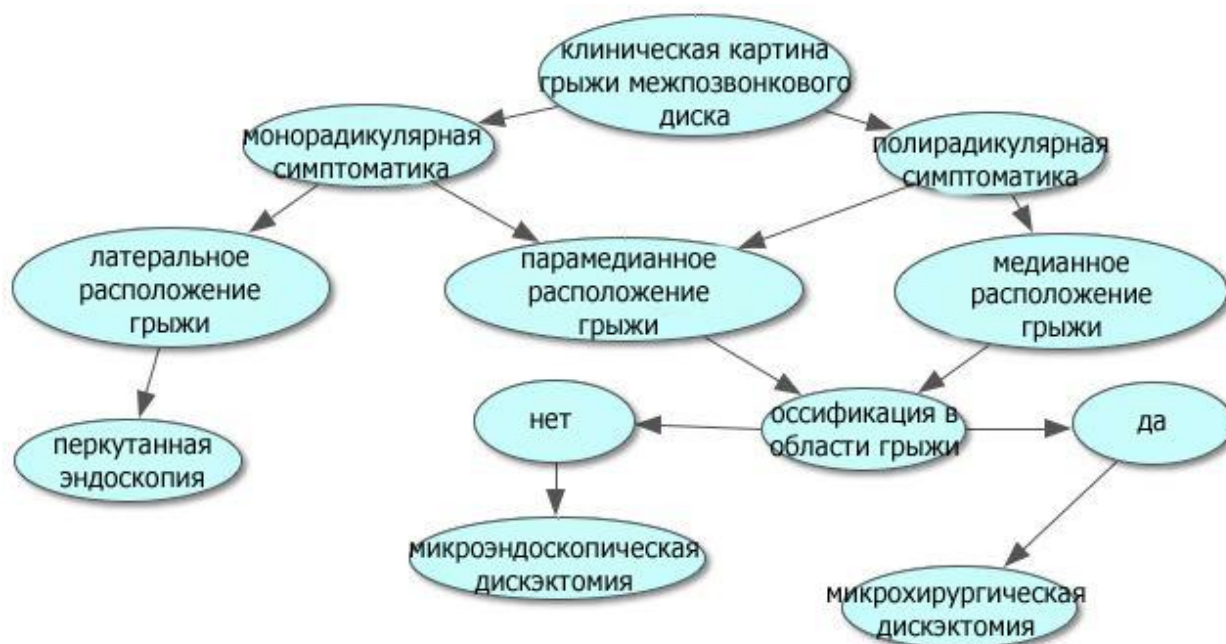
Показания для данного метода : (Стандарт)

1. Фораминальные и экстрафораминальные грыжи межпозвонковых дисков
2. Мягкие секвестрированные грыжи дисков без существенного смещения секвестра относительно межпозвонкового диска

Противопоказания: (Стандарт)

1. Клинические и рентгенологические проявления выраженной нестабильности сегмента позвоночника
2. Повторные грыжи межпозвонковых дисков
3. Смещение секвестрированной части грыжи диска

Алгоритм выбора варианта хирургического лечения грыж межпозвонковых дисков (Рекомендация).



Интраоперационные осложнения

- Интраоперационное кровотечение** обычно составляет 150-200мл. При возникновении кровопотери более 500мл расценивается как осложнение. Наиболее частым источником такого плохо-контролируемого кровотечения является центральная вена тела позвонка. Использование специализированных интраоперационных гемостатических средств позволяет справиться с данным осложнением. При кровотечениях более 1,5-2л необходимо использование плазмозамещающих средств и компонентов крови.
- Повреждение структур позвоночного канала**
Наиболее частым интраоперационным осложнением является **повреждение твердой мозговой оболочки**. Последнее может происходить с или без **интраоперационной ликвореи**. Если во время операции было выявлено нарушение герметичности твердой мозговой оболочки производится наложение герметизирующих швов и используются клеевые композиции (стандарт). Только такое комбинированное использование дает возможность добиться полной герметизации оболочки.
- Наиболее редким осложнением является **повреждение спино-мозгового нерва**. Как правило, данное осложнение ведет к функциональным нарушениям в послеоперационном периоде. Наличие диастаза не более 1,5

см позволяет наложить периневральный шов «конец в конец» (стандарт), однако восстановление утраченной функции нерва происходит крайне редко.

- 4. Повреждение содержимого брюшной полости** является эксквизитным осложнение и, как правило, связано с резкими отклонениями от нормальной анатомии конкретного пациента (отсутствие передней продольной связки, наличие грубого спондилолистеза и тд)

Послеоперационные осложнения.

- 1. Рецидив грыжи диска.** Любое повторное появление фрагмента межпозвонкового диска в области проведенного вмешательства расценивается как рецидив грыжи диска. Однако при отсутствии корешковой симптоматики повторной операции не требуется (**стандарт**).
- 2. Послеоперационный воспалительный процесс в области раны:**
 - послеоперационный неврит
 - послеоперационный спондилодисцит
 - образование гнойного свища
- 3. Наружная раневая ликворея.** Это наиболее редкое послеоперационное осложнение, развивающееся, как правило, вследствие нарушения целостности твердой мозговой оболочки во время операции и наличием негерметичности операционной раны. Для герметизации используют местные клеевые композиции (фибрин-тромбиновый клей) и техника наружного люмбального дренирования.

Литература

1. Верещагин Н.В., Брагина Л.К., Благовещенская Н.С. и др.: Справочник по неврологии. // Под ред. Е.В.Шмидта, Н.В.Верещагина - 3-е изд., Москва: Медицина.
2. Лившиц А.В. Хирургия спинного мозга. - 1990 - Москва : "Медицина", 350 С.
3. Луцик А.А. Оперативное лечение дискогенной шейной миелопатии. // Шейный остеохондроз. - Новокузнецк, 1984. - С. 69-77.
4. Осна А.И. Особенности шейного остеохондроза. // Тез. докл. обл. научн. конф. "Шейный остеохондроз". - Новокузнецк, 1984 - С. 12-19.
5. Попелянский Я.Ю.: Болезни периферической нервной системы: Руководство для врачей. Москва: Медицина, 1989.
6. Цивьян Я.Л., Бурухин А.А.: Патология дегенерирующего межпозвонкового диска. Новосибирск: Наука. Сиб. отд-ние, 1988.
7. Шевелев И.Н., Гуца А.О., Коновалов Н.А., Арестов С.О. Использование эндоскопической дискэктомии по Дестандо при лечении грыж межпозвонковых дисков поясничного отдела позвоночника. // журнал «Хирургия позвоночника», 2008 , №1.
8. Decoux P., Houcke E. Anatomie pathologique de la hernia discale. // Presse Medicale - 1958 - V.40 - P. 899-905.
9. Chiu JC, Hansraj KK, Akiyama C, Greenspan M. Percutaneous (endoscopic) decompression discectomy for non-extruded cervical herniated nucleus pulposus. Surg Technol Int. 1997;6:405-11.
10. Regan J editors. Endoscopic Spine Surgery and Instrumentation. New York: Thieme Medical Publisher; 2004. p. 48-55.
11. Kambin P. Arthroscopic microdiscectomy. The Mount Sinai journal of medicine, New York. 1991 Mar;58(2):159-64.
12. Kambin P. Arthroscopic microdiscectomy. Arthroscopy. 1992;8(3):287-95.
13. Kambin P. (Editor) Arthroscopic and Endoscopic Spinal Surgery Text and Atlas, Second Edition, Humana Press, Totowa, NJ
14. Leu H, Schreiber A. [Percutaneous nucleotomy with discoscopy: experiences since 1979 and current possibilities]. Revue medicale de la Suisse romande. 1989 Jun;109(6):477-82.
15. Ruetten S, Meyer O, Godolias G. Endoscopic surgery of the lumbar epidural space (epiduroscopy): results of therapeutic intervention in 93 patients. Minim Invasive Neurosurg. 2003 Feb;46(1):1-4.
16. Ruetten S, Komp M, Godolias G. An extreme lateral access for the surgery of lumbar disc herniations inside the spinal canal using the full-endoscopic uniportal transforaminal

approach-technique and prospective results of 463 patients. *Spine*. 2005 Nov 15;30(22):2570-8.

17. Schreiber A, Suezawa Y, Leu H. Does percutaneous nucleotomy with discoscopy replace conventional discectomy? Eight years of experience and results in treatment of herniated lumbar disc. *Clinical orthopaedics and related research*. 1989 Jan(238):35-42.

18. Dimick JB, Lipsett PA, Kostuik JP. Spine update: antimicrobial prophylaxis in spine surgery: basic principles and recent advances. *Spine*. 2000 Oct 1;25(19):2544-8.

19. Gibson JN, Waddell G. Surgical interventions for lumbar disc prolapse. *Cochrane Database Syst Rev*. 2007(1):cD001350.

20. Maroon JC. Current concepts in minimally invasive discectomy. *Neurosurgery*. 2002 Nov;51(5 Suppl):S137-45.

21. Hermantin FU, Peters T, Quartararo L, Kambin P. A prospective, randomized study comparing the results of open discectomy with those of video-assisted arthroscopic microdiscectomy. *J Bone Joint Surg Am*. 1999 Jul;81(7):958-65.

22. Mayer HM, Brock M. Percutaneous endoscopic discectomy: surgical technique and preliminary results compared to microsurgical discectomy. *J Neurosurg*. 1993 Feb;78(2):216-25.

23. Schick U, Dohnert J, Richter A, Konig A, Vitzthum HE. Microendoscopic lumbar discectomy versus open surgery: an intraoperative EMG study. *Eur Spine J*. 2002

24. Rosner MK, Campbell VA. Treatment of disc disease of the lumbar spine. Winn HR *Youmans Neurological Surgery*. 6th ed WB Saunders Philadelphia 2011. – p. 2919-2922.

25. Rigamonti A, Gemma M, Rocca A, Messina M, Bignami E, Beretta L. Prone versus knee-chest position for microdiscectomy: a prospective randomized study of intra-abdominal pressure and intraoperative bleeding. *Spine* 2005; 30(17):1918-1923.

26. Jonsson B, Stromqvist B: Symptoms and signs in degeneration of the lumbar spine. A prospective, consecutive study of 300 operated patients. *J Bone Joint Surg Br*. 75:381-385, 1993.

27. Arts M.P., Brand R., van den Akker M.E., Koes B.W., Bartels R.H., Peul W.C; Leiden-The Hague Spine Intervention Prognostic Study Group (SIPS). Tubular discectomy versus conventional microdiscectomy for sciatica: a randomized controlled trial // *JAMA*.- 2009.- V.302.-N.2.-P.149-158.