

Ассоциация нейрохирургов России

**Клинические рекомендации
по хирургическому лечению детей с
нейроэпителиальными опухолями головного мозга**

**Клинические рекомендации утверждены
на Пленуме Правления Ассоциации
нейрохирургов России
Казань 27.11.2014**

Санкт-Петербург, 2014

Авторский коллектив

Хачатрян Вильям Арамович	Доктор медицинских наук, профессор, руководитель клиники нейрохирургии детского возраста Российского НИИ нейрохирургии им. Проф. А.Л. Поленова.
Ким Александр Вонгиевич	Кандидат медицинских наук, ведущий научный сотрудник клиники нейрохирургии детского возраста Российского НИИ нейрохирургии им. Проф. А.Л. Поленова.

Определение понятий**Стандарт.**

Общепризнанные принципы диагностики и лечения, которые могут рассматриваться в качестве обязательной лечебной тактики (эффективность подтверждена несколькими рандомизированными исследованиями, мета-анализами или когортными клиническими исследованиями).

Рекомендация.

Лечебные и диагностические мероприятия, рекомендованные к использованию большинством экспертов по данным вопросам. Могут рассматриваться как варианты выбора лечения в конкретных клинических ситуациях (эффективность подтверждена отдельными рандомизированными исследованиями или когортными клиническими исследованиями).

Опция.

Лечебные или диагностические мероприятия, которые могут быть полезны (эффективность подтверждена мнением отдельных экспертов, в отдельных клинических случаях).

Не рекомендуется.

Лечебные и диагностические мероприятия, не имеющие положительного эффекта или могущие принести вред (любой уровень подтверждения).

Коды по МКБ-10:

Содержание

Введение

.....
 4 стр.

1. Эпидемиология нейроэпителиальных опухолей..... 4
стр.
2. Стандарты и рекомендации по первичной диагностике и хирургическому лечению НЭО у пациентов детского возраста 7
стр.
 - 2.1. Первичная диагностика НЭО у детей 7 стр.
 - 2.2. Первичное хирургическое лечение НЭО у детей 8
стр.
 - 2.3. Особенности первичной хирургической операции, учитывающие вероятность повторной операции по поводу рецидива/процидива НЭО 9 стр.
 - 2.4. Ранние повторные операции. «Second look» операции ... 14 стр.
 - 2.5. Коррекция гидроцефалии при НЭО у детей 15 стр.
 - 2.6. Стандарты и рекомендации по диспансерному наблюдению за пациентами детского возраста с НЭО после первичной операции 17 стр.
3. Стандарты и рекомендации по оказанию неспециализированной помощи детям с рецидивом/процидивом НЭО 13 стр.
4. Стандарты и рекомендации по оказанию специализированной нейрохирургической помощи пациентам детского возраста с рецидивом/процидивом НЭО 15 стр.
 - 4.1. Комплексная диагностика рецидива/процидива НЭО в детском возрасте 15 стр.
 - 4.2. Специализированное нейрохирургическое лечение пациентов детского возраста с рецидивом/процидивом НЭО головного мозга 16 стр.

- 4.3. Стандарты и рекомендации по диспансерному наблюдению за пациентами детского возраста после удаления рецидива/процидива НЭО
 24 стр.

Терминология	25
стр.	
Список использованной литературы	26 стр.
Приложения	29
стр.	

Перечень сокращений

АА – анапластическая астроцитома
 ВОЗ – всемирная организация здравоохранения
 ВП – вызванные потенциалы
 ГБ – глиобластома
 ГГС – гидроцефально-гипертензионный синдром
 ЗЧЯ – задняя черепная ямка
 КТ – компьютерная томография
 МБ – медуллобластома
 МРТ – магнитно-резонансная томография
 НЭО – нейроэпителиальная опухоль
 ОГМ – опухоль головного мозга
 ОФЭКТ – однофотонная эмиссионная компьютерная томография
 ПЭТ – позитронно-эмиссионная томография
 УЗИ – ультразвуковое исследование
 ЦНС – центральная нервная система
 ЭЭГ – электроэнцефалография
 5-ALA – 5-аминолевулиновая кислота

Стандарт.

Общепризнанные принципы диагностики и лечения, которые могут рассматриваться в качестве обязательной лечебной тактики (эффективность подтверждена несколькими рандомизированными исследованиями, мета-анализами или когортными клиническими исследованиями).

Рекомендация.

Лечебные и диагностические мероприятия, рекомендованные к использованию большинством экспертов по данным вопросам. Могут рассматриваться как варианты выбора лечения в конкретных клинических ситуациях (эффективность подтверждена отдельными рандомизированными исследованиями или когортными клиническими исследованиями).

Опция.

Лечебные или диагностические мероприятия, которые могут быть полезны (эффективность подтверждена мнением отдельных экспертов, в отдельных клинических случаях).

Введение

Нейроэпителиальные опухоли (НЭО) (согласно классификации ВОЗ, 2007) представляют самую многочисленную группу среди церебральных новообразований, особенно у детей.

Учитывая высокую вероятность повторного роста НЭО, несмотря на радикальное хирургическое лечение, постоянное усовершенствование методов бластостатической терапии, актуальна разработка и внедрение в практику единого алгоритма (стандартов) лечения детей с НЭО.

Стандарты, рекомендации и опции в лечении глиальных опухолей головного мозга у взрослых были приняты еще в 2005 году. В 2012 году вышла расширенная редакция «Стандарты, опции и рекомендации в лечении первичных опухолей ЦНС» в которой представлен алгоритм лечения некоторых НЭО, однако, речь идет в основном о взрослых пациентах.

Таким образом, представляется актуальной разработка стандартов и рекомендаций в лечении детей с НЭО разной степени анаплазии, в том числе при повторном их росте. Вероятно, основные принципы хирургии НЭО будут во много схожи у детей и взрослых, однако ряд аспектов комплексного лечения данной патологии у пациентов детского возраста требует отдельного рассмотрения в виду особенностей бластоматозного процесса и детского организма.

Обсуждение и определение тактики лечения детей с НЭО нейрохирурги должны проводить совместно со специалистами лучевой диагностики, радиологами, онкологами.

1. Эпидемиология нейроэпителиальных опухолей

Опухоли ЦНС в детском возрасте являются самыми частыми, после гемобластозов [5,21,27]. По данным американского ракового регистра частота первичных солидных церебральных новообразований у детей составляет 5,05 на 100 тыс. в год [14]. Ежегодная летальность у пациентов детского возраста с церебральными новообразованиями занимает ведущее место среди всех онкологических заболеваний и составляет 0,8 на 100 тыс. [10,26].

Встречаемость и распределение опухолей головного мозга зависит от возраста ребенка. Например, они редко выявляются у детей до года и составляют примерно 1.1 на 100 тыс. рожденных [28]. Распространенность церебральных новообразований у больных первых 2 лет жизни уже приближается к обычным показателям для детского возраста в целом (2-5 на 100 тыс. рожденных) [38].

В этой группе преобладают внутримозговые опухоли, и составляют свыше 70% наблюдений, среди которых доминируют НЭО [2,4,21,22]. Например, частота астроцитарных опухолей у детей составляет 30-65% [3,4,22,36]. Из них 5-20% приходится на злокачественные астроцитомы (III-IV ст. анаплазии) – анапластические астроцитомы (АА) и глиобластомы (ГБ), 25% - на медуллобластомы, около 10% - эпендимомы [8,13,18,22,42].

В первые 12 месяцев жизни злокачественные НЭО выявляются примерно в 2/3 наблюдений. У детей старшего возраста соотношение низко- и высокодифференцированных опухолей становится примерно равным [30,44].

Доброкачественные глиомы (I-II ст. анаплазии) составляют более 20% из всех ОГМ у детей младше 15 лет [14].

Результаты хирургического и комплексного лечения НЭО у детей по-прежнему не удовлетворительны. Одним из важнейших факторов, определяющих прогноз, является продолжительность безрецидивного периода. Частота рецидива или продолженного роста НЭО зависит в основном от степени анаплазии новообразования и объема ее удаления.

Low-grade астроцитомы в детском возрасте, по данным Udaka Y. с соавт., дают повторный рост в 45% случаев в течение 11 лет и 87% из них в течение первых пяти лет [53]. Для пилоцитарных астроцитом мозжечка у детей частота рецидива после тотального удаления колеблется от 0 до 14%, для ганглиоглиом – 1% [6,9,23,30,33,39,47,52,54].

Для злокачественных НЭО, как и ожидалось, результаты лечения существенно ниже. Общая выживаемость у взрослых с ГБ в среднем составляет 11-14,6 мес., 2-летний период преодолевают лишь 16-26,5% больных [32,51]. В детском возрасте, по сравнению с более старшей возрастной популяцией, особенности диагностики и лечения повторного роста злокачественных астроцитом изучены хуже по причине редкой встречаемости.

Например, ГБ нестволовой локализации выявляются лишь в 3% случаев [15,16,29]. 5-летний период выживаемости для ГБ у детей составляет 5-15%, для АА – 20-40% [17,34,42,50].

В последнее время некоторых успехов достигли в комплексном лечении МБ, однако, его результаты зависят от молекулярной подгруппы. В настоящее время 5-летняя выживаемость в разных подгруппах МБ колеблется от 65 до 84%, а длительность 5-летнего безрецидивного периода составляет 51-74% [11]. R.L Smith с соавт. (2012) провели анализ 55 исследований, посвященных лечению МБ: 5-летняя выживаемость в группе «стандартного» риска составила 67,2%, а в группе «высокого» риска – 47,6% [48]. Продолжительность жизни у детей с рецидивной МБ составляет от 8 до 27 мес., но средняя выживаемость редко превышает 12-15 мес. [12,36].

При неполном удалении продолженный рост опухоли возникает достоверно чаще. Например, Palma с соавт. выявили рецидив доброкачественных астроцитом мозжечка в более половине наблюдений (54,8%) после их неполного удаления [40]. В другом исследовании, рецидив доброкачественных астроцитом мозжечка после тотального их удаления отмечен в 7% случаев, а после субтотального – уже в 27% [19].

Частота рецидивирования или продолженного роста эпендимом варьирует от 43% до 72% также в зависимости от вышеуказанных факторов [24,44,46,55].

Таким образом, нейроэпителиальные опухоли являются самыми распространенными в детском возрасте среди церебральных новообразований, имеют высокую частоту рецидивирования, особенно в группе низкодифференцированных НЭО. Результаты лечения НЭО определяются в первую очередь эффективностью профилактики повторного роста новообразования: известно, что с увеличением продолжительности безрецидивного периода увеличивается общая выживаемость пациента. В случае же развития рецидива/процидива актуальным является разработка стандартов по его комплексному лечению.

2. Стандарты и рекомендации по первичной диагностике и хирургическому лечению НЭО у пациентов детского возраста

2.1. Первичная диагностика НЭО у детей

При подозрении на опухоль головного мозга ребенка на догоспитальном этапе осматривает невролог (стандарт), офтальмолог (опция), педиатр (рекомендация). Следует учитывать, что клиническая картина церебральных новообразований у новорожденных и детей грудного возраста в большинстве

случаев не имеет специфических проявлений, чем в основном объясняется их поздняя диагностика.

Учитывая, что в большинстве случаев НЭО при первичном росте манифестируют у детей в виде выраженных общемозговых симптомов (вялость, рвота, головная боль, иногда гипертермия), зачастую возникает необходимость в дифференциальной диагностике с инфекционными заболеваниями или патологическим процессом желудочно-кишечного тракта. Начинать, однако, диагностический комплекс с инвазивных методов нельзя (напр., люмбальная пункция при подозрении на менингит).

При подозрении на опухоль головного мозга необходимо провести следующий этап – нейровизуализационное обследование (стандарт). Скрининг-методом нейровизуализации у новорожденных и грудных детей является УЗИ головного мозга (стандарт). При подтверждении объемного процесса необходимо проведение МРТ с контрастированием (стандарт). Недостатком МРТ является необходимость проведения наркоза, а также низкая информативность диагностики кист, кальцификатов, костных изменений, поэтому при подозрении на их наличие или невозможности выполнения МРТ проводится КТ головного мозга с контрастированием (опция). Серьезным недостатком КТ процедуры является облучение, что по данным литературы повышает риск развития онкозаболеваний, особенно у детей раннего возраста, поэтому ее проведение должно иметь четкие показания.

Рекомендуется проведение МРТ/КТ в ангиографическом режиме с целью уточнения возможной взаимосвязи опухоли с крупными сосудистыми коллекторами и наличия собственной сосудистой сети, доплерография (рекомендация).

Дополнительную информацию предоставляют МР-трактография, МР-спектроскопия, МР/КТ-перфузия, ПЭТ с метионином (опции).

2.2. Стандарты и рекомендации по оказанию неспециализированной помощи детям с НЭО

При подтверждении диагноза «новообразование головного мозга» пациент немедленно направляется в нейрохирургический стационар, оказывающий специализированную нейрохирургическую помощь детям с опухолями головного и спинного мозга в полном объеме (стандарт).

В случае тяжелого состояния, не позволяющего транспортировать ребенка в специализированный стационар (нестабильные витальные функции!), он госпитализируется в ближайший детский стационар для оказания экстренной нейрохирургической помощи.

После стабилизации состояния больного переводят в специализированный нейрохирургический стационар.

Необходимое материально-техническое и кадровое обеспечение в стационаре для оказания экстренной неспециализированной нейрохирургической помощи детям с НЭО

- **Операционная (стандарт)**
 - **Набор нейрохирургический (стандарт)**
 - **Электрокоагулятор (стандарт)**
 - **Аспиратор медицинский (стандарт)**
 - **Увеличительная оптика хирургическая (стандарт)**
 - **Средства для остановки кровотечения (воск, гемостатическая губка, марля, вата) (опция)**
 - **Системы для наружного дренирования СМЖ, система Оммайя (опция)**
 - **Системы ликворшунтирующие (стандарт) (среднего и высокого давления) (опция)**
-
- **Врач-нейрохирург с опытом работы не менее 5 лет (опция), врач-хирург с опытом работы не менее 10 лет (опция)**
 - **Реаниматолог/анестезиолог (стандарт)**

Перечень стандартных экстренных нейрохирургических мероприятий для выполнения в неспециализированном стационаре

- **Дренирование ликворсодержащих пространств мозга (наружное вентрикулярное дренирование (опция), ликворшунтирующая операция (опция) с использованием клапанов высокого или очень высокого давления (стандарт))**
- **Дренирование опухолевых кист (резервуар Оммайя (опция), наружное дренирование (опция), пункция и эвакуация содержимого (опция))**

2.3. Первичное хирургическое лечение НЭО у детей

Хирургическое лечение НЭО у детей должно проводиться только в детских нейрохирургических стационарах, специализирующихся на лечении опухолей ЦНС (стандарт).

Хирургическое лечение НЭО предусматривает максимально полное удаление новообразования, так как это достоверно уменьшает частоту повторного роста опухоли, увеличивает продолжительность безрецидивного периода, общую выживаемость больных, а в случае злокачественных НЭО – также увеличивает эффективность адьювантной терапии.

Стремление к радикализму, однако, должно быть оправдано.

Факторы, учет которых необходим при планировании первичного хирургического вмешательства

- **Состояние ребенка (общее состояние, лабораторные показатели);**
- **Локализация и размер опухоли;**
- **Тип роста и вероятная гистоструктура опухоли;**
- **Наличие и выраженность гидроцефалии;**
- **Прогноз кровопотери;**
- **Наличие интеркуррентных заболеваний.**

В каких случаях оправдано неполное удаление НЭО (опции)

- **Локализация новообразования с нечеткими границами в функционально-значимых зонах мозга (центральные извилины, речевые центры, подкорковые ганглии, ствол мозга);**
- **Стойкие патологические изменения по данным интраоперационного электрофизиологического мониторинга;**
- **Интраоперационные выраженные изменения гемодинамики, значимая кровопотеря.**

Абсолютные противопоказания к проведению операции удаления опухоли (стандарт)

- **Декомпенсированное по витальным функциям состояние ребенка (нестабильная гемодинамика, дыхание), кома III, крайнее истощение ребенка (кахексия);**
- **Наличие активного воспалительного синдрома.**

2.4. Особенности первичной хирургической операции удаления НЭО.

Хирургическое лечение НЭО следует начинать с детального планирования оперативного вмешательства, направленного на оценку факторов, влияющих на увеличение радикальности удаления опухоли. Проводят общую подготовку ребенка к операции (анализ общесоматического состояния); планируют выбор оптимального хирургического доступа – УЗИ (стандарт), навигационная система (опция), интраоперационная МРТ (опция); оценивают функциональные зоны мозга (фМРТ) (опция), интраоперационное картирование (опция), ВП+ЭЭГ (опция); определяют интраоперационное обеспечение хода хирургических манипуляций и оценка степени удаления

новообразования – УЗИ (стандарт), 5-ALA флуоресцентная микроскопия (опция), нейронавигация (опция), интраоперационная МРТ (опция).

Необходимое кадровое и материально-техническое оснащение

- **Диагностическое оборудование:** МРТ (стандарт), КТ (стандарт), УЗИ (стандарт), аппарат ЭЭГ (стандарт), аппарат для оценки вызванных потенциалов (опция), клиническая и биохимическая лаборатории, в том числе, с возможностью экспресс-анализа крови, ликвора (стандарт);
- **Хирургическое оборудование:** хирургический микроскоп (стандарт), микронейрохирургический набор (стандарт), высокооборотная дрель (стандарт), УЗ-дезинтегратор (стандарт), УЗ-навигация (стандарт), метод флуоресценции опухоли (опция), стереотаксис (опция), навигационная система (опция), интраоперационная МРТ (рекомендация).
- **Отделение реанимации, анестезиологическое оборудование (стандарт).**
- **Кадровый потенциал:** нейрохирурги с хирургическим опытом лечения новообразований головного мозга не менее 10 лет (стандарт), невролог (стандарт), окулист (стандарт), педиатр (стандарт), медицинский психолог (опция), электрофизиолог (опция).
- **Интенсивность операций по удалению ОГМ в подразделении не менее 50 в год (стандарт).**

Дооперационный период. Подготовка больного

Учитывая наличие и выраженность гипертензионно-гидроцефального и/или дислокационного синдрома, проводится в некоторых случаях дополнительное хирургическое (см. «коррекция гидроцефалии при НЭО у детей») или медикаментозное лечение: назначается противоотечная и гормональная терапия (диакарб, глюкокортикоиды, осмодиуретики - опция) в сочетании с препаратами калия, H₂-блокаторами (опция).

Следует рассматривать возможность ограниченного бритья головы в проекции планируемого кожного разреза шириной 3-4 см. (рекомендация). Процедуру лучше выполнять в операционной после седации ребенка (рекомендация). Это позволяет избежать дополнительной психологической травмы ребенка.

Проводится профилактическая антибактериальная терапия в день операции (за 1-2 часа до кожного разреза) (стандарт). Применяются цефалоспорины 2-3 поколения (опция). Продолжительность антибиотикотерапии определяется в зависимости от течения послеоперационного периода и наличия наружных дренажей.

Перед операцией должны быть заранее обсуждены все этапы хирургических манипуляций и их опции (планирование): выбор положения больного на операционном столе (обсуждение с анестезиологом), фиксация головы (жесткая, мягкая), метод краниотомии - костно-пластическая трепанация, место и размер краниотомии, место и конфигурация рассечения твердой мозговой оболочки, доступ к опухоли (зона энцефалотомии), этапность операции (дренирование ликворосодержащих полостей, опухолевых кист, вскрытие желудочка, рассечение фалькса (тенториума)), степень удаления опухоли (парциальная, стремление к тотальности), закрытие хирургической раны (ушивание твердой мозговой оболочки, метод фиксации костного лоскута, ушивание мягких тканей), дренирование хирургической раны (дренирование полости удаленной опухоли, дренирование желудочка, субдуральный, эпидуральный дренаж, активный или пассивный дренаж), бинтование или заклеивание шва.

Хирургический этап

1. Выбор положения больного на операционном столе осуществляется в зависимости от особенностей хирургического доступа, после обсуждения с анестезиологом.
 - a. При локализации опухоли в субтенториальном пространстве и/или доступе через структуры задней черепной ямки используют положение сидя (опция), на животе (опция), на боку (опция).
 - b. При локализации в области средней линии (ХСО, 3 желудочек, парамедианная локализация опухоли) – положение лежа на спине (опция), с поворотом головы (опция) с чуть приподнятым головным концом.
 - c. При локализации опухоли в больших полушариях – на боку (опция) или на спине с поворотом головы в противоположную от опухоли сторону (опция).

При выборе положения больного при прочих равных условиях учитывают предпочтение оперирующего хирурга.

2. Мы рекомендуем жесткую фиксацию головы во время операции (опция). У детей до 2 лет используются специальные мягкие головодержатели или полужесткая фиксация (опция). При мягкой фиксации следует проложить мягкими ватниками участки сдавления кожи в головодержателе во избежание пролежней и каждые 30-40 минут контролировать их (стандарт).

3. Конфигурация и протяженность кожного разреза зависят от зоны и величины краниотомии. Линейные разрезы чаще используются в экстренной хирургии, так как существенно ускоряют проведения краниотомии. Их применение также оправдано при планировании небольшого по размеру краниотомического окна, а также в хирургии ЗЧЯ (опция). Недостатком этого разреза следует считать необходимость значительного растяжения мягких тканей для создания достаточной площади обзора, что сказывается в последствии на заживлении раны и зачастую может приводить к формированию подлопатных скоплений. Дугообразные разрезы используются при супратенториальных доступах, позволяют сформировать костное окно любого размера (опция). При планировании кожного разреза необходимо учитывать топографию крупных питающих артерий во избежание трофических нарушений (рекомендация). При дугообразных лоскутах основание их должно быть широким (рекомендация).

4. Перед краниотомией проводится нейронавигация (опция).

5. Предпочтение следует отдавать костно-пластической трепанации, в том числе при краниотомии ЗЧЯ (опция). Это создает условия для восстановления герметичности внутричерепного пространства, а также предотвращает формирование рубцовых сращений между оболочками мозга и мягкими тканями, что облегчает проведение повторной краниотомии и снижает ее травматичность.

6. Краниотомия проводится путем выпиливания костного лоскута при помощи краниотома (опция), предварительно наложив одно или два фрезевых отверстия. Однако, не следует строго регламентировать количество фрезевых отверстий! Их должно быть столько, сколько этого требует безопасное формирование костного лоскута! Следует помнить, например, что у детей нередко отмечается выраженное сращение твердой мозговой оболочки в области черепных швов, что может требовать наложения дополнительного фрезевого отверстия! В детском возрасте небольшие по размеру костные дефекты (фрезевые отверстия) довольно быстро закрываются, что подтверждается данными СКТ и/или при повторной операции. У грудных детей с истонченными костями свода черепа возможно вырезание костного лоскута ножницами (рекомендация). При появлении же риска повреждения подлежащих участков твердой мозговой оболочки, костный лоскут фрагментируют (рекомендация).

7. Перед пропиливанием костного лоскута следует специальным инструментом отслоить твердую мозговую оболочку от внутренней поверхности кости в области предполагаемого пропила (стандарт). Если область краниотомии локализуется вблизи незакрытого переднего родничка, то возможно использование его для формирования костного пропила (опция). Для этого следует аккуратно обнажить край родничка по одной из латеральных его стенок со стороны планируемой краниотомии и отделить твердую мозговую оболочку.

8. После удаления костного лоскута твердую мозговую оболочку фиксируют по краю краниотомии (стандарт). Для этого можно наложить дополнительные отверстия под углом по краю краниотомии (рекомендация). Эту процедуру следует выполнять до вскрытия твердой мозговой оболочки (стандарт).

9. Вскрытие твердой мозговой оболочки осуществляют во внесосудистом участке (рекомендация), дугообразным или лоскутным разрезами (опция), затем откидывают на держалках. По возможности следует менее энергично пользоваться коагуляцией на твердой мозговой оболочке, так как это усложнит ее натяжение в конце операции (рекомендация).

10. Перед рассечением твердой мозговой оболочки выполняется УЗИ (стандарт). Выбирают место предстоящей энцефалотомии, уточняют характеристики новообразования (размер опухоли, характер роста, наличие кист, расстояние от поверхности мозга, взаимоотношение с крупными сосудами, ликворосодержащими полостями).

11. Доступ к опухоли, его траекторию, длину энцефалотомии выбирают в зависимости от результатов УЗИ (стандарт), близости функционально-значимых зон. Дополнительную информацию при выборе доступа к опухоли предоставляет картирование мозга (опция), интраоперационная МРТ (рекомендация).

12. Ход удаления НЭО, границы бластоматозного процесса и степень удаления опухоли контролируют при помощи УЗИ (стандарт), флуоресценции (5-ALA) (опция), гистологического мониторинга (опция), ВП с ЭЭГ (опция), интраоперационной МРТ (рекомендация), awake (рекомендации для детей старше 14 лет). В течение операции осуществляется перманентный контроль показателей витальных функций, исследование показателей крови (стандарт).

13. При прочих равных условиях, стремление должно быть к полному удалению НЭО.

14. Первые порции бластоматозной ткани отправляют на экспресс-анализ (стандарт). Это позволяет уточнить гистоструктуру опухоли, что в ряде случаев влияет на хирургическую тактику. Кроме того, экспресс-анализ биопсийного материала позволяет осуществлять гистологический мониторинг по ходу операции в трудных случаях дифференциальной диагностики.

15. Когда принято решение об окончании операции, проводят тщательный гемостаз с применением коагуляции, мозговых ватников, гемостатиков (опция). В сомнительных случаях возможно использованием гемостатической пены (опция). После временной экспозиции необходимо ее удаление из мозговой полости (стандарт) во избежание формирования гранулемы.

16. Твердая мозговая оболочка ушивается герметично (стандарт), при ее дефекте используют фасцию или искусственные аналоги (опция). Это предотвращает в послеоперационном периоде ликворею. А при необходимости проведения повторной операции – облегчает проведение повторной краниотомии и уменьшает ее травматичность.

17. При частичном удалении опухоли, крайне тяжелом состоянии ребенка перед операцией, кровоизлиянии и/или риске его развития (коагулопатия), осложненном течении хода операции рекомендуется дренирование операционной раны (опция). При формировании полости больших размеров или вскрытии желудочков мозга с большим дефектом также рекомендуется дренирование раны (опция). При наличии выраженного диастаза «мозг-кость» возможно дренирование субдуральной полости (рекомендация). Дренажная система должна быть специально предназначенной (стандарт). Активный подкожный дренаж следует устанавливать крайне редко, и только при супратенториальных вмешательствах (рекомендация).

18. Костный дефект в конце операции должен быть закрыт (стандарт). Костный лоскут фиксируют костными швами, краниофиксами, минипластинами (опция). Если краниотомическое окно большого диаметра и/или есть высокий риск формирования эпидуральной гематомы, твердую мозговую оболочку следует также фиксировать дополнительными лигатурами в центре костного лоскута (стандарт).

19. Показанием для завершения операции наружной декомпрессией являются выраженный отек и пролабирование мозгового вещества в костный дефект, осложненное течение операции, вызвавшее его незапланированную остановку (геморрагия, парциальное удаление опухоли в связи с развитием стойких витальных нарушений) (стандарт).

20. Послойное ушивание надкостницы, мышц, апоневроза, подкожного слоя, кожи (стандарт).

21. Кожный лоскут ушивается непрерывным швом с использованием атравматичной нити с учетом косметического исхода (стандарт).

Послеоперационное ведение

При неосложненном течении операции пробуждение ребенка на операционном столе или в палате пробуждения (опция).

Оценивается состояние пациента, неврологический статус (сравнительный анализ с дооперационным), лабораторные показатели крови (стандарт).

При наличии дренажей длительность их нахождения зависит от объема и характера отделяемого (динамика санации), степени асептичности (постоянный контроль за лабораторный), дренажезависимости больного. Ребенок с дренажами должен находиться в условиях реанимации (палаты интенсивной терапии) (стандарт). Проводится ежедневный (2 раза в день - опция) клинический анализ (посев - опция) содержимого дренажей (стандарт). В этот период проводятся ежедневные перевязки с обработкой места выхода дренажей и сменой стерильных салфеток (стандарт). Профилактическая антибиотикотерапия в послеоперационном периоде при неосложненном его

течение продолжается 2-3 суток (или более на весь период наружного дренирования) (стандарт).

При санации содержимого дренажа и перед его удалением проводится оценка дренажезависимости состояния ребенка (стандарт). Для этого проводится постепенное увеличение сопротивления оттоку жидкости из дренажа с параллельным контролем состояния ребенка и интракраниальных взаимоотношений. При отрицательной пробе дренаж удаляют. При дренажезависимом состоянии пациента удаление дренажа сочетают с ливорошунтирующей или эндоскопической операцией (опция).

Оценка степени удаления НЭО проводится при МРТ с контрастированием в течение первых 3 суток после операции (стандарт).

Необходим подробный гистологический и иммуногистохимический анализ удаленной опухоли для верификации гистоструктуры опухоли и степени ее анаплазии (стандарт), молекулярно-генетический анализ (опция).

При наличии у больного эпилептического синдрома, медикаментозное противосудорожное лечение следует продолжать, даже после тотального удаления опухоли и прекращения приступов (стандарт). В некоторых случаях возможно увеличение дозы противоэпилептических препаратов, если в дооперационном периоде эпилептический синдром имел серийное и/или статусное течение (опция).

Реабилитационные мероприятия проводятся по показаниям в соответствии с общими принципами реабилитации неврологических и нейрохирургических больных

2.5. Ранние повторные операции. «Second look» операции.

При ранней повторной операции речь, как правило, не идет о лечении истинного рецидива/процидива опухоли фактически. Она является отсроченным продолжением первичного оперативного вмешательства. В случае наличия резидуального фрагмента опухоли по данным нейровизуализации (УЗИ, МРТ, КТ) в ближайшем послеоперационном периоде, размер которого превышает предполагаемый протоколом операции объем, необходимо рассматривать возможность и целесообразность проведения ранней повторной операции его удаления.

У новорожденных и детей грудного возраста, а также при тяжелом состоянии ребенка, возможно плановое разделение операции удаления опухоли на этапы. Вероятные причины: выраженное интраоперационное кровотечение, гемодинамические изменения, выраженные изменения электрофизиологических показателей (ЭЭГ, ВП).

Неполное удаление опухоли может иметь запланированный характер, в тех случаях, когда тотальное удаление нецелесообразно и очевидно будет приводить к стойкому неврологическому дефициту, а значит снижению качества жизни, что недопустимо. Речь идет, как правило, о новообразованиях функционально-значимых зон, нерезектабельных опухолях (ствола, черепных нервов), при выраженной сосудистой инвазии.

Адьювантная терапия может уменьшить размер опухоли, ее кровоснабжение, привести к изменению структуры (кистозное перерождение, появление четкой границы с мозгом), создавая условия для проведения «second look» процедуры, предельно снизив травматичность и увеличив результативность хирургического лечения.

2.6. Коррекция гидроцефалии при НЭО у детей.

Нейроэпителиальные опухоли в детском возрасте сопровождаются развитием гидроцефалии в подавляющем большинстве случаев, при этом, как правило, гидроцефально-гипертензионный синдром является доминирующим симптомокомплексом. Поэтому весьма важным вопросом в комплексном лечении детей с НЭО является адекватная коррекция гидроцефалии, которая влияет на результат лечения и во многом определяет прогноз.

При прочих равных условиях предпочтение следует отдавать удалению опухоли и устранению тем самым окклюзии ликворопроводящих путей, что является основным фактором развития ГГС при церебральных новообразованиях у детей [6].

Опции хирургической коррекции гидроцефалии до удаления опухоли:

- эндоскопическая вентрикулоцистерностомия;
- наружный ликворный дренаж;
- ликворошунтирующая операция.

В каких случаях проводится дополнительная хирургическая коррекция гидроцефалии до удаления опухоли

- **Выраженный гидроцефально-гипертензионный синдром (индекс Эванса > 0,3, перивентрикулярный отек, застойные диски на глазном дне, нарушение сознания, дети младшего возраста) (опция);**
- **Гидроцефально-дислокационный синдром (стандарт);**
- **Гидроцефально-гипертензионный синдром у детей с внутривентрикулярной опухолью, злокачественным диффузным новообразованием гипоталамуса, обоих зрительных бугров (стандарт).**

В каких случаях проводится дополнительная коррекция гидроцефалии после удаления опухоли

- Увеличение или сохранение вентрикуломегалии и сохранение проявлений гипертензионного синдрома – ЛШО (стандарт), эндоскопия (опция);
- Формирование субдуральных гидром – ЛШО (опция), наружный дренаж (опция);
- Формирование, изоляция, прогрессирование больших полостей в области удаленной опухоли – эндоскопия (опция), ЛШО (опция);
- Формирование псевдоменингоцеле в области операционной раны, не купируемое консервативными методами – ЛШО (опция);
- Стойкая раневая ликворея – наружный дренаж (опция), ЛШО (опция).

Необходимое техническое и кадровое обеспечение для коррекции гидроцефалии

- Эндоскопическая стойка (стандарт);
- Системы для наружного ликворного дренирования (стандарт);
- Ликворшунтирующие системы с фиксированными параметрами клапана – низкого, среднего, высокого давления (стандарт); гравитационным клапаном (опция), программируемым клапаном (опция)
- Хирург с опытом проведения эндоскопических вмешательств не менее 30 (стандарт), хирург с опытом проведения ликворшунтирующих операций не менее 30 (стандарт)

2.7. Стандарты и рекомендации по диспансерному наблюдению за пациентами детского возраста с НЭО после первичной операции

Пациент после выписки из стационара находится под амбулаторным наблюдением у невролога (стандарт), онколога (стандарт), нейрохирурга (опция), окулиста (опция).

Первое контрольное МРТ исследование (с контрастированием, T1,2, FLAIR) после выписки из стационара проводят через 3 месяцев после операции (стандарт). КТ головного мозга с контрастированием (опция). При отсутствии отрицательной динамики, в случаях доброкачественных НЭО МРТ головного мозга с контрастированием следует проводить каждые 3 месяца первый год, каждые 6 мес. второй год, потом ежегодно до 5-летнего периода, затем каждые 2-3 года до истечения 10-летнего периода (стандарт).

При злокачественных НЭО (III-IV степени) после полного удаления опухоли МРТ (стандарт), КТ (опция) исследование головного мозга с

контрастированием проводится каждые 3 месяца в течение первых 3 лет, каждые 6 месяцев до 5 лет или до окончания периода Коллинза (стандарт). Одновременно проводят МРТ исследование спинного мозга (опция) для исключения диссеминации бластоматозного процесса (для медуллобластомы – стандарт).

В случае появления отрицательной динамики по данным МРТ (КТ) (изменение структуры опухоли, усиление интенсивности контрастирования, продолженный рост) интервал последующих интроскопических исследований изменяется в зависимости от конкретной клинической ситуации. При доброкачественной НЭО возврат к 3-месячному интервалу до принятия решения о повторном удалении опухоли или адьювантной терапии (опция). При злокачественной НЭО появление отрицательной динамики по данным контрольной нейровизуализации свидетельствует о необходимости продолжения адьювантной терапии или повторной операции (рекомендация), время повторного исследования будет связано с выбранной тактикой лечения.

3. Стандарты и рекомендации по оказанию неспециализированной помощи детям с рецидивом/процидивом НЭО

При подозрении на повторный рост НЭО пациенту необходимо комплексное клинико-интроскопическое обследование, которое должно включать осмотр невролога (стандарт), окулиста (стандарт), проведение нейровизуализационного обследования (стандарт): УЗИ (детям до 2 лет), КТ, МРТ с контрастированием.

При подтверждении по данным интроскопии отрицательной нейровизуализационной картины пациент немедленно направляется в нейрохирургический стационар, оказывающий специализированную нейрохирургическую помощь детям с опухолями головного и спинного мозга в полном объеме (стандарт).

В случае тяжелого состояния больного, не позволяющего транспортировать его в ближайшее время в специализированный стационар (нестабильные витальные функции!), больной госпитализируется в ближайший детский стационар для оказания экстренной нейрохирургической помощи.

После стабилизации состояния больного незамедлительно переводят в специализированный нейрохирургический стационар.

Необходимое материально-техническое и кадровое обеспечение в стационаре для оказания экстренной неспециализированной нейрохирургической помощи детям с рецидивом/процидивом НЭО

➤ **Операционная (стандарт)**

- Набор нейрохирургический (стандарт)
 - Электрокоагулятор (стандарт)
 - Аспиратор медицинский (стандарт)
 - Увеличительная оптика хирургическая (стандарт)
 - Системы для наружного дренирования СМЖ (опция)
 - Системы ликворошунтирующие (опция) (среднего и высокого давления (рекомендации))
 - Средства для остановки кровотечения (воск, гемостатическая губка, марля, вата) (рекомендация)
-
- Врач-нейрохирург с опытом работы не менее 5 лет (опция), врач-хирург с опытом работы не менее 10 лет (опция)
 - Реаниматолог/анестезиолог (стандарт)

Перечень стандартных экстренных нейрохирургических мероприятий для выполнения в неспециализированном стационаре

- Декомпрессивная трепанация черепа (выпиливание костного лоскута с его последующей стерилизацией (опция))
- Дренирование ликворсодержащих пространств мозга (наружное вентрикулярное дренирование (опция), ликворошунтирующая операция (опция) с использованием клапанов высокого или очень высокого давления (стандарт))
- Дренирование опухолевых кист (резервуар Оммаи (опция), наружное дренирование (опция), пункция и эвакуация содержимого (опция))

4. Стандарты и рекомендации по оказанию специализированной нейрохирургической помощи пациентам детского возраста с рецидивом/процидивом НЭО

4.1. Комплексная диагностика рецидива/процидива НЭО в детском возрасте

Диагностика повторного роста НЭО

- МРТ головного мозга (с контрастированием, T1,2 FLAIR) (стандарт), спинного мозга (опция).

- **МРТ спектроскопия, трактография, фМРТ (опция)**
- **СКТ головного мозга с контрастированием (опция) (в том числе, 3D для оценки костного лоскута после предыдущей операции), ангиографией (опция)**
- **УЗИ головного мозга детям раннего возраста (до 2 лет) (стандарт)**
- **ПЭТ с метионином (опция)**
- **ЭЭГ (опция)**
- **ОФЭКТ (рекомендация)**
- **Исследование перфузии мозга (КТ/МРТ) (рекомендация).**
- **Вызванные потенциалы (рекомендация)**
- **Допплерография (рекомендация)**

При поступлении в специализированное детское нейрохирургическое учреждение помимо осмотра лечащим врачом пациента осматривает невролог (стандарт), окулист (стандарт), педиатр (стандарт), анестезиолог (стандарт), психолог (опция), эндокринолог (опция).

Проводится лабораторное исследование крови (общий и биохимический анализ) (стандарт), определение уровня онкомаркеров (опция), гормонов гипофиза (опция). При приеме противосудорожных препаратов – оценка их уровня в сыворотке (рекомендация).

4.2. Специализированное нейрохирургическое лечение пациентов детского возраста с рецидивом/процидивом НЭО головного мозга

Целью повторной операции является стабилизация состояния и увеличение продолжительности жизни больного. При этом очень важным является сохранение или улучшение качества жизни ребенка. Поэтому выбор лечебной тактики по отношению к пациентам с рецидивом/процидивом НЭО должен быть основан на повторном детальном анализе большого числа факторов, обязательно с учетом особенностей первичного лечения.

Факторы, учет которых необходим при планировании хирургического вмешательства по удалению рецидива/процидива НЭО

Непосредственные задачи повторной операции

- Устранение компрессии и/или раздражения мозга (эпидеитические локализация, размер опухоли, и изменение этих параметров при повторном росте/рецидиве)
 - Угнетение роста (локальный, распространенный) и вероятная трансформация гистоструктуры
 - Создание благоприятных условий для проведения адьювантной терапии
 - Наличие метастазирования (снижение дозы глюкокортикоидов и др.)
 - Наличие и выраженность гидроцефалии
-
- Эффективность адьювантной терапии
 - Прогноз кровопотери
 - Наличие интеркуррентных заболеваний
 - Молекулярно-генетический профиль опухоли
 - Особенности предыдущей операции и послеоперационного периода

Показания для повторной операции требуют каждый раз отдельного рассмотрения, и окончательное решение должно всегда оставаться за хирургом. В некоторых случаях возможно нельзя пренебрегать мнением родственников пациента и учитывать это при принятии решения.

Относительные противопоказания к проведению повторного удаления рецидива/процидива НЭО у детей

- Тяжелое состояние ребенка (по шкале Lansky < 40%, по шкале ECOG > 3 gr)
- Возникновение рецидива/процидива опухоли в течение первых 2 месяцев после первичного ее удаления
- Локализация и/или диффузное распространение опухоли при ее повторном росте на функционально- или витально-значимые зоны мозга (центральные извилины, речевые центры, подкорковые ганглии, ствол мозга)
- Наличие множественных метастазов (M2 и >)
- Прогностически неблагоприятный молекулярно-генетический профиль

Абсолютные противопоказания к проведению операции удаления рецидива/процидива НЭО те же, что и при первичном нейрохирургическом вмешательстве (см. выше).

Выжидательная тактика («Wait&See») при рецидиве/процидиве НЭО

При удовлетворительном состоянии ребенка, отсутствии клинических проявлений или стабильной резидуальной симптоматики (не менее 80 баллов по Лански), небольших размерах рецидивирующей (резидуальной) опухоли, выявленной при контрольном интроскопическом обследовании, доброкачественном типе глиомы – возможно применение выжидательной тактики (опция).

Необходимое кадровое и материально-техническое оснащение стационара, осуществляющего специализированную нейрохирургическую помощь детям с рецидивом/процидивом НЭО

- **Диагностическое оборудование:** МРТ (стандарт), КТ (стандарт), аппарат УЗИ (стандарт), аппарат ЭЭГ (опция), аппарат для оценки вызванных потенциалов (опция), аппарат для картирования мозга (опция), клиническая и биохимическая лаборатории, в том числе, с возможностью экспресс-анализа крови, ликвора (стандарт)
- **Хирургическое оборудование:** хирургический микроскоп (стандарт), микронейрохирургический набор (стандарт), высокооборотная дрель (опция), краниотом (опция), УЗ-дезинтегратор (стандарт), УЗ-навигация (стандарт), метод флюоресценции опухоли (стандарт), стереотаксис (опция), навигационная система (опция), интраоперационная МРТ (рекомендация)
- **Расходные хирургические материалы:** гемостатические материалы (стандарт) – губка, вата, марля, пена (опции); хирургический клей (опция); заменители твердой мозговой оболочки (опция); набор для краниопластики (стандарт) с различными аллотрансплантатами (титановая сетка, искусственные заменители кости, резорбируемые пластины (опция))
- **Отделение реанимации, анестезиологическое оборудование (стандарт).**
- **Кадровый потенциал:** нейрохирурги с хирургическим опытом лечения новообразований головного мозга не менее 10 лет (стандарт), невролог (стандарт), окулист (стандарт), педиатр (опция), медицинский психолог (опция), электрофизиолог (опция), онколог (рекомендация).

- **Интенсивность операций по удалению ОГМ в подразделении не менее 50 в год (стандарт).**

Онкостатическая терапия при рецидиве/процидиве НЭО

При относительно удовлетворительном состоянии ребенка, отсутствии или умеренных клинических проявлениях заболевания, размерах рецидивирующей (резидуальной) опухоли не более 35 мм в диаметре, выявленной при контрольном интроскопическом обследовании, доброкачественной или злокачественной НЭО – проведение радиохирургии, лучевой и/или химиотерапии (опция). При наличии метастазирования (МЗ и выше) – стандарт.

Дооперационный период. Подготовка больного

В зависимости от выраженности гипертензионно-гидроцефального и/или наличия дислокационного синдрома, проводится его хирургическая (см. выше) или медикаментозная коррекция: назначается противоотечная и гормональная терапия (диакарб, глюкокортикоиды, осмодиуретики - опция) в сочетании с препаратами калия, H₂-блокаторами (рекомендация).

Проводится профилактическая антибактериальная терапия в день операции (за 1-2 часа до кожного разреза) (стандарт). Применяются цефалоспорины 2-3 поколения. Необходимо учитывать эффективность и побочные эффекты антибактериальной терапии, проводившейся в предыдущий периоперационный период.

При прочих равных условиях, возможно ограничить бритье головы в проекции послеоперационного рубца шириной 3-4 см. Процедуру следует выполнять в операционной после седации (опция). Это позволяет избежать дополнительной психологической травмы ребенка, знакомого с данной процедурой.

Хирургический этап

1. Выбор положения больного на операционном столе осуществляется по общепринятым принципам в зависимости от особенностей хирургического доступа, после обсуждения с анестезиологом (см. «Особенности первичной хирургической операции удаления НЭО»). При выборе положения больного учитывают его преимущества и недостатки, отмеченные при предыдущей операции, а также предпочтение оперирующего хирурга.

2. При прочих равных условиях предпочтение следует отдавать жесткой фиксации головы во время операции (опция). У детей до 2 лет жесткая фиксация не целесообразна, поэтому используются специальные мягкие головодержатели или полужесткая фиксация (опция). При фиксации

головы, особенно жесткой, следует предварительно выявить возможные костные дефекты и аномалии от предыдущей операции, катетеры шунтирующих систем во избежание их повреждения или проваливания фиксаторов. При мягкой фиксации следует проложить мягкими ватниками участки сдавления кожи в головодержателе во избежание пролежней и каждые 30-40 минут контролировать их (стандарт).

3. При кожном разрезе учитывают конфигурацию предыдущего во избежание трофических нарушений мягких тканей (стандарт). Если хирургический доступ к опухоли существенно не отличается от предыдущего, то повторный разрез кожи осуществляют по рубцу (стандарт) с иссечением последнего (рекомендация). Если необходимо изменить (увеличить) кожный разрез, то его продлевают, используя рубец (опция) или делают дополнительный, максимально перпендикулярно рубцу, учитывая, при этом, кровоснабжение конкретного участка кожи, которое обычно начинается с базальных отделов (опция).

4. При формировании кожного лоскута перед трепанацией возникают трудности в связи с рубцовыми изменениями. Облегчить препаровку подпапневротического слоя и тем самым выделить сохранную надкостницу позволит инфильтрация мягких тканей физиологическим раствором (рекомендация). Это особенно важно для профилактики повреждения твердой мозговой оболочки при отсутствии костного лоскута. Выделение всех слоев мягких тканей особенно важно при повторных операциях в условиях рубцовой трансформации и наличия костных дефектов, так как герметичное послойное закрытие хирургической раны в конце операции предотвращает развитие ликвореи и улучшает заживление.

5. При увеличении изменении области рассечения кожного лоскута, его формирование (отделение подпапневротического слоя) лучше начинать с неизменных участков (рекомендация).

6. Краниотомия проводится путем выпиливания костного лоскута при помощи краниотома (опция), при этом линия пропила по возможности не должна совпадать с предыдущей, так как при этом увеличивается риск повреждения твердой мозговой оболочки (рекомендация). Фрезевые отверстия по возможности следует также накладывать в неизменных участках кости, не используя предыдущие места (рекомендация). Перед краниотомией проводится нейронавигация (опция). При необходимости увеличения области краниотомии или его существенного изменения в сторону, возможно использование зоны предыдущей трепанации, но учитывать возможные трудности при прохождении краниотома на этих участках. При появлении же риска повреждения подлежащих участков твердой мозговой оболочки или поверхности мозга в результате спаек, костный лоскут фрагментируют (рекомендация). Перед подъемом костного лоскута следует убедиться, что рассечены все рубцовые сращения и фиксирующие лигатуры от предыдущего вмешательства (рекомендация).

7. Если костный лоскут при предыдущей операции был удален, а область краниотомии требует расширения, то выпиливание и последующее

формирование костного лоскута начинают с неизменных участков свода черепа по направлению к имеющемуся костному дефекту (стандарт).

8. Твердую мозговую оболочку фиксируют по краю краниотомии (стандарт). Для этого можно наложить дополнительные отверстия под углом по краю краниотомии (рекомендация). Рекомендуется выполнить эту процедуру до вскрытия твердой мозговой оболочки.

9. Если область краниотомии полностью совпадает с предыдущей, то не следует проводить излишний менинголиз, освежать края костного дефекта, и освобождать эпидуральное пространство вне костного окна. Наличие рубцового сращения по краю краниотомии позволяет не проводить дополнительную фиксацию твердой мозговой оболочки по краю костного дефекта (опция).

10. Вскрытие твердой мозговой оболочки осуществляют во внесосудистом участке (рекомендация), дугообразным или лоскутным разрезами (опция), затем откидывают на держалках. Рассечение твердой мозговой оболочки и последующий менинголиз следует начинать на отдалении от предыдущего разреза на неизменном ее участке (стандарт), так как это уменьшит травматизацию поверхности мозга и позволит найти ориентиры. При наличии кистозной полости, рассечение твердой мозговой оболочки следует начинать над ней (рекомендация). При отсутствии необходимости дополнительный менинголиз, однако, не проводят. В этом случае разрез ТМО будет совпадать с линией энцефалотомии, что позволит осуществлять ретракцию краев мозговой раны путем натяжения краев твердой мозговой оболочки (рекомендация).

11. Перед рассечением твердой мозговой оболочки выполняется УЗИ (стандарт). Выбирают место предстоящей энцефалотомии, уточняют характеристики новообразования (размер опухоли, характер роста, наличие кист, расстояние от поверхности мозга, взаимоотношение с крупными сосудами, ликворосодержащими полостями).

12. Доступ к опухоли, его траекторию, длину энцефалотомии выбирают в зависимости от результатов УЗИ (стандарт), близости функционально-значимых зон. Дополнительную информацию при выборе доступа к опухоли предоставляет картирование мозга (опция), интраоперационная МРТ (рекомендация). При этом учитывают особенности предыдущей операции и изменение характера и направления роста рецидивирующей опухоли.

13. Ход удаления рецидива/процидива НЭО, границы бластоматозного процесса и степень удаления опухоли контролируют при помощи УЗИ (стандарт), флуоресценции (5-ALA) (опция), гистологического мониторинга (опция), ВП с ЭЭГ (опция), интраоперационной МРТ (рекомендация), awake (рекомендации для детей старше 14 лет). В течение операции осуществляется перманентный контроль показателей витальных функций, исследование показателей крови (стандарт).

14. При прочих равных условиях, стремление должно быть к полному удалению рецидива/процидива НЭО.

15. Когда принято решение об окончании операции, проводят тщательный гемостаз с применением коагуляции, мозговых ватников, гемостатиков (опция). В сомнительных случаях возможно использованием гемостатической пены (опция). После ее временной экспозиции необходимо, однако, ее удаление из мозговой полости (стандарт) во избежание формирования гранулемы.

16. Твердая мозговая оболочка ушивается герметично (стандарт), при ее дефекте используют фасцию или искусственные аналоги (опция). Искусственные фрагменты и заменители твердой мозговой оболочки от предыдущей операции удаляют (опция).

17. При частичном удалении опухоли, крайне тяжелом состоянии ребенка перед операцией, кровоизлиянии и/или риске его развития (коагулопатия), осложненном течении хода операции рекомендуется дренирование операционной раны (опция). При формировании полости больших размеров или вскрытии желудочков мозга с большим дефектом также рекомендуется дренирование раны (опция). При наличии выраженного диастаза «мозг-кость» возможно дренирование субдуральной полости (рекомендация). Дренажная система должна быть специально предназначенной (стандарт). Активный подкожный дренаж следует устанавливать крайне редко, и только при супратенториальных вмешательствах (рекомендация).

18. Костный дефект в конце операции должен быть закрыт (стандарт). Костный лоскут фиксируют костными швами, краниофиксами, минипластинами (опция). Если при предыдущей операции костный лоскут был удален, то после стерилизации он укладывается на место (опция), при его отсутствии используется аллокраниопластика (опция). Заменители костного лоскута после предыдущей операции (при наличии их целостности и отсутствии инфекционных осложнений в послеоперационном периоде) возможно реимплантировать в конце операции после предварительной обработки (опция).

19. Показанием для завершения операции наружной декомпрессией являются выраженный отек и пролабирование мозгового вещества в костный дефект, осложненное течение операции, вызвавшее его незапланированную остановку (геморрагия, парциальное удаление опухоли в связи с развитием стойких витальных нарушений) (стандарт).

20. Послойное ушивание надкостницы, мышц, апоневроза, подкожного слоя, кожи (стандарт).

21. Кожный лоскут ушивается непрерывным швом с использованием атравматичной нити с учетом косметического исхода (стандарт).

Послеоперационное ведение

При неосложненном течении операции пробуждение ребенка на операционном столе или в палате пробуждения (опция).

Оценивается состояние пациента, неврологический статус (сравнительный анализ с дооперационным), лабораторные показатели крови (стандарт).

При наличии дренажей – рекомендации те же, что и после первичной операции (см. выше).

Оценка степени удаления рецидива/процидива НЭО проводится также как после первой операции – МРТ с контрастированием проводится в течение первых 3 суток после операции (стандарт).

Обязательным является тщательный повторный анализ гистоструктуры рецидивировавшей опухоли и сравнение с предыдущим результатом (стандарт) для исключения ее злокачественной трансформации.

При наличии у больного эпилептического синдрома – рекомендации те же, что и при первичной операции.

Реабилитационные мероприятия проводятся по показаниям в соответствии с общими принципами реабилитации неврологических и нейрохирургических больных

4.3. Стандарты и рекомендации по диспансерному наблюдению за пациентами детского возраста после удаления рецидива/процидива НЭО

Наблюдение неврологом (стандарт), онкологом (стандарт), нейрохирургом (стандарт), окулистом (опция), педиатром (рекомендация).

Учитывая, что безрецидивный/безпроцидивный период сокращается с увеличением кратности повторного роста НЭО, частоту проведения контрольных МРТ-исследований следует увеличить. Для НЭО I-II ст.анаплазии МРТ в динамике следует проводить каждые 3 месяца в течение первых 2 лет, затем каждые полгода до 5 лет, каждый год до 10 лет. Для НЭО III-IV ст.анаплазии МРТ следует проводить каждые 3 месяца. После 5-летнего периода возможно увеличить этот интервал в индивидуальном порядке.

Нейропсихологическое наблюдение (опция). Психологическое сопровождение семьи в период диспансерного наблюдения, создание групп по интересам, создание сайта для родителей (рекомендация).

Контрольное ЭЭГ обследование каждые полгода больным с эпилептическим синдромом вне зависимости от наличия клинических судорожных проявлений. При отсутствии роста опухоли, отсутствии пароксизмов, отсутствии грубых электроэнцефалографических изменений на

протяжении 3 лет после операции решается вопрос о прекращении противосудорожной терапии.

Терминология

«Биопсия опухоли» - хирургическая процедура, направленная на получение фрагмента опухолевой ткани для гистологического анализа

«Частичное удаление опухоли» - операция, при которой удаленная часть новообразования не привела к значимому изменению внутричерепных объемных соотношений и, как правило, составляющая менее половины объема бластоматозной ткани;

«Субтотальное удаление опухоли» - удаление более половины бластоматозной ткани, но менее 90% ее объема

«Практически тотальное удаление опухоли» - почти полное удаление опухолевой ткани (не менее 90-95% объема); либо при ее визуально видимом отсутствии, но при наличии зон накопления контраста по данным МРТ/КТ, выполненной в первые 3 суток после операции.

«Тотальное удаление опухоли» - полное удаление визуально видимой бластоматозной ткани и/или при отсутствии зон накопления контраста по данным контрольной МРТ/КТ, выполненной в первые 3 суток после операции.

«Рецидив опухоли» – повторное возникновение новообразования после его тотального удаления, подтвержденного данными МРТ или КТ.

«Продолженный рост опухоли (процидив)» - возобновление роста бластоматозной ткани после неполного ее удаления.

“Second-look” - планируемая повторная процедура резекции остаточной опухоли до момента рентгенографических признаков ее прогрессирования.

Список использованной литературы

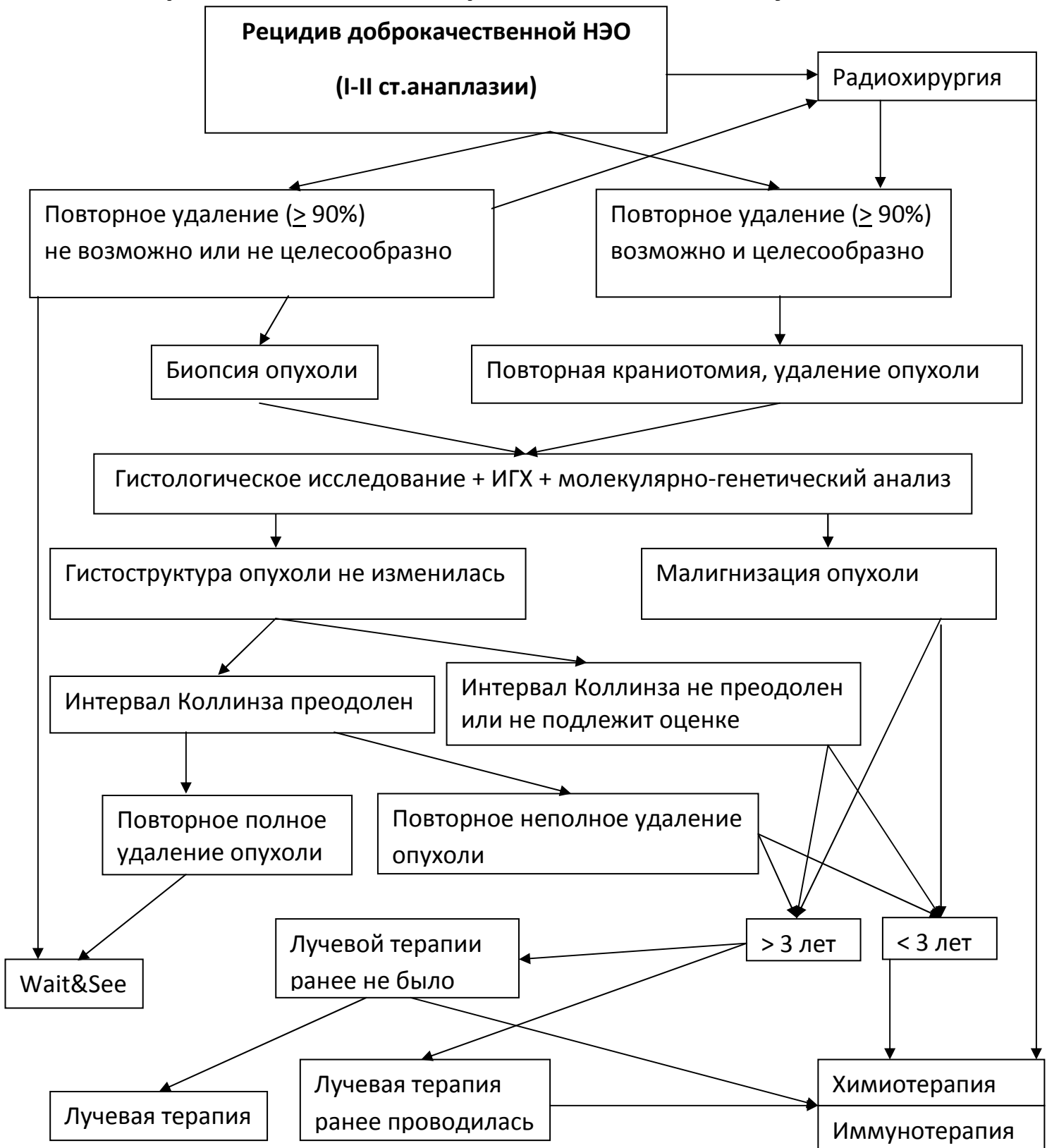
1. Абсальямова О.В., Аникеева О.Ю., Голанов А.В., Кобяков Г.Л., Коновалов А.Н., Корниенко В.Н., Кривошапкин А.Л., Лошаков В.А., Олюшин В.Е., Потапов А.А., Рыжова М.В., Таяшин С.В., Трунин Ю.Ю., Улитин А.Ю., Шишкина Л.В. Ассоциация нейрохирургов России. Стандарты, опции и рекомендации в лечении первичных опухолей ЦНС, 2012. – 51 с.
2. Бабчин И.С., Земская А.Г., Хилкова Т.А., Хохлова В.В. Опухоли головного мозга у детей и подростков. – Л.: Медицина, 1967. – 322 с.;
3. Никифоров Б.М., Мацко Д.Е. Особенности опухолей головного мозга у детей // Нейрохирургия и неврология детского возраста. – 2002. - №1. – С.21-27;
4. Орлов Ю.А. Эффективность лечения опухолей головного мозга у детей / Нейрохирургия и неврология детского возраста. – 2002. - №1. – С.53-63;
5. Ромоданов А.П. Опухоли головного мозга у детей. К: Здоровье, 1965. – 340 с.;
6. Хачатрян В.А., Ким Вон Ги, Ким А.В., Гогорян С.Ф. Гидроцефалия при опухолях головного и спинного мозга. Монография. – СПб.: Издательство «Десятка», 2008. – 256 стр.
7. Abdollahzadeh M, Hoffman HJ, Blazer SI et al: Benign cerebellar astrocytoma in childhood: experience at the Hospital for Sick Children 1980-1992. Childs Nerv Syst 10:380–383, 1994;
8. Artico M, Cervoni L, Celli P, Salvati M, Palma L (1993) Supratentorial glioblastoma in children: a series of 27 surgically treated cases. Child's Nerv Syst 9:7–9;
9. Benesch M, Eder HG, Sovinz P, Raith J, Lackner H, Moser A, et al: Residual or recurrent cerebellar low-grade glioma in children after tumor resection: is re-treatment needed? A single center experience from 1983 to 2003. Pediatr Neurosurg 42:159–164, 2006;
10. Bleyer W.A. Epidemiologic impact of children with brain tumors // Childs Nerv. Syst. – 1999. – V.18. – P.758-763;
11. Brandes A.A., Ermani M., Amista P. et al. The treatment of adults with medulloblastoma: a prospective study. – Int. J. Radiat. Oncol. Biol. Phys. – 2003. – 57. - 755-761;
12. Buglione M., Triggiani L., Grisanti S. et al. Retreatment of recurrent adult medulloblastoma with radiotherapy: a case report and review of the literature. – J. Med. Case Rep. – 2013. – 7. -64;
13. Campbell JW, Pollack IF, Martinez AJ, Shultz B (1996) High-grade astrocytomas in children: radiologically complete resection is associated with an excellent long-term prognosis. Neurosurgery 38:258–264;
14. Central brain tumor registry of the US: CBTRUS Statistical report: primary brain and Central Nervous System Tumors Diagnosed in the US in 2004-2008 [accessed October 8, 2012] www.cbtrus.org/2012-NPCR-SEER/CBTRUS_Report_2004-2008_3-23-2012.pdf
15. Chang SM, Barker FG II: Marital status, treatment, and survival in patients with glioblastoma multiforme: a population based study. Cancer 104:1975–1984, 2005

16. Devaux BC, O'Fallon JR, Kelly PJ: Resection, biopsy, and survival in malignant glial neoplasms. A retrospective study of clinical parameters, therapy, and outcome. *J Neurosurg* 78: 767–775, 1993;
17. Dohrmann GJ, Farwell JR, Flannery JT: Glioblastoma multiforme in children. *J Neurosurg* 44:442–448, 1976;
18. Dropcho EJ, Wissof JH, Walker RW, Allen JC (1987) Supratentorial malignant gliomas in childhood. A review of 50 cases. *Ann Neurol* 22:355–364;
19. Due-Tønnessen BJ, Helseth E, Scheie D, Skullerud K, Aamodt G, Lundar T: Long-term outcome after resection of benign cerebellar astrocytomas in children and young adults (0–19 years): report of 110 consecutive cases. *Pediatr Neurosurg* 2002; 37: 71–80
20. Duffau H., Capelle L., Denvil D., et al. Functional recovery after surgical resection of low grade gliomas in eloquent brain : hypothesis of brain compensation. *J Neurol Neurosurg Psychiatry* 2003;74:901–907).
21. Duffner P.K., Cohen M.E., Myers M.H. et al Survival of children with brain tumors: SEER Programm, 1973-1980// *Neurology*. – 1986. – V.36. – P.597-601;
22. Duffner PK, Horowitz ME, Krischer JP, Friedman HS, Burger PC, Cohen ME, et al. Postoperative chemotherapy and delayed radiation in children less than three years of age with malignant brain tumors. *N Engl J Med* 1993;328:1725-1731
23. Garcia DM, Marks JE, Latif HR, Kliefoth AB: Childhood cerebellar astrocytomas: is there a role for postoperative irradiation? *Int J Radiat Oncol Biol Phys* 18:815–818, 1990
24. Grill J, LeDeley M, Gambarelli D, et al (2001) Postoperative chemotherapy without irradiation for ependymoma in children under 5 years of age: a multicenter trial of the French Society of Pediatric Oncology. *J Clin Oncol* 19:1288–1296
25. Gupta N., Auguste K., Berger M.S. «Pediatric CNS tumors». Глава 14. Current Surgical Management.
26. Gupta N., Benerjee A., Haas-Kogan D. Pediatric CBS tumors. – New York, Springtr. – 2002. – 282 p.
27. Heideman R.L., Packer R.J., Albright L.A. et al Tumors of the central nervous system. In “Principles and practice of pediatric oncology”./ Eds. P.A. Pizzo, D.G.Poplack. – J.B.Lippincott, 1989. – P.505-553
28. Janisch W, Haas JF, Schreiber D, Gerlach H. Primary central nervous system tumors in stillborns and infants. Epidemiological considerations. / *Neurooncol*.1984;2:113-116
29. Krex D, Klink B, Hartmann C, von Deimling A, Pietsch T, Simon M, et al: Long-term survival with glioblastoma multiforme. *Brain* 130:2596–2606, 2007
30. Krieger MD, Gonzalez-Gomez I, Levy ML, McComb JG: Recurrence patterns and anaplastic change in a long-term study of pilocytic astrocytomas. *Pediatr Neurosurg* 27:1–11, 1997;
31. Kumar R, Tekkok IH, Jones RAC. Intracranial tumours in the first 18 months of life. *Child's Nerv Syst* 1990;6:371-374;
32. Lamborn KR, Chang SM, Prados MD: Prognostic factors for survival of patients with glioblastoma: recursive partitioning analysis. *Neuro Oncol* 6:227–235, 2004;

33. Luyken C, Blümcke I, Fimmers R, Urbach H, Elger CE, Wiestler OD, et al: The spectrum of long-term epilepsy-associated tumors: long-term seizure and tumor outcome and neurosurgical aspects. *Epilepsia* 44:822–830, 2003;
34. Marchese MJ, Chang CH: Malignant astrocytic gliomas in children. *Cancer* 65:2771–2778, 1990;
35. Martino J., Taillandier L., Moritz-Gasser S., Gatignol P., Duffau H. Re-operation is a safe and effective therapeutic strategy in recurrent WHO grade II gliomas within eloquent areas. *Acta Neurochir* (2009) 151:427–436)
36. Mendel E. et al. Surveillance imaging in children with primitive neuroectodermal tumors. – *Neurosurgery*. – 1996. – 38. – 692 – 694
37. Meuillet E.J., Bremer E.G. Growth factor receptors as targets for therapy in pediatric brain tumors // *Pediatr., Neurosurg.* – 1998. – V.29. – P.1-13
38. Miltenburg D, Louw DF, Sutherland G.R. Epidemiology of childhood brain tumors. *Can J Neurol Sci.* 1996;23: 118-122
39. Ogiwara H, Bowman RM, Tomita T: Long-term follow-up of pediatric benign cerebellar astrocytomas. *Neurosurgery* 70:40–48, 2012;
40. Palma L, Celli P, Mariottini A: Long-term follow-up of childhood cerebellar astrocytomas after incomplete resection with particular reference to arrested growth or spontaneous tumour regression. *Acta Neurochir (Wien)* 2004; 146: 581–588
41. Papanastassiou V., Kaye A.H. Recurrent glioma. *Operative neurosurgery* ed. by A.Kaye, P. Black. London, Edinburgh, New York, Philadelphia, St.Louis, Sydney, Toronto, 2000. – p.361-372
42. Phuphanich S, Edwards MSB, Levin VA, et al: Supratentorial malignant gliomas of childhood. Results of treatment with radiation therapy and chemotherapy. *J Neurosurg* 60:495–499, 1984;
43. Pollack I.F., Brain tumors in children // *New Eng. J. Med.* – 1994. – V.331, №2. – P.1500-1507
44. Pollack I, Gerszten P, Martinez A, Lo K, Schultz B, Albright A, Janosky J, Deutsch M (1995) Intracranial ependymomas of childhood: long-term outcome and prognostic factors. *Neurosurgery* 37:655–667;
45. Rickert Ch, Probst-Cousin S, Gullotta F. Primary intracranial neoplasms of infancy and early childhood. *Child's Nerv Syst* 1997;13:507-513
46. Robertson P, Zeltzer P, Boyett J, et al (1998) Survival and prognostic factors following radiation therapy and chemotherapy for ependymomas in children: a report of the Children's Cancer Group. *JNeurosurg* 88:695–703;
47. Saunders DE, Phipps KP, Wade AM, Hayward RD: Surveillance imaging strategies following surgery and/or radiotherapy for childhood cerebellar low-grade astrocytoma. *J Neurosurg* 102 (2 Suppl):172–178, 2005;
48. Smith R.L., Shi X., Estlin E.J. et al. Chemotherapy dose-intensity and survival for childhood medulloblastoma. – *Anticancer Res.* – 2012. - 32(9). - 3885-92
49. Smoll N.R. Relative survival of childhood and adult medulloblastomas and primitive neuroectodermal tumors (PNETs). – *Cancer.* – 2012. - 118(5). - 1313-22

50. Sposto R, Ertel IJ, Jenkin RDT, et al: The effectiveness of chemotherapy for treatment of high grade astrocytoma in children: results of a randomized trial. A report from the Children's Cancer Study Group. *J Neurooncol* 7:165–177, 1989
51. Stupp R, Mason WP, van den Bent MJ, Weller M, Fisher B, Taphoorn MJ, et al: Radiotherapy plus concomitant and adjuvant temozolomide for glioblastoma. *N Engl J Med* 352:987–996, 2005
52. Sutton LN, Cnaan A, Klatt L, Zhao H, Zimmerman R, Needle M, et al: Postoperative surveillance imaging in children with cerebellar astrocytomas. *J Neurosurg* 84:721–725, 1996;
53. Udaka Y., Yeh-Nayre L., Amene Ch. et al. Recurrent pediatric central nervous system low-grade gliomas: the role of surveillance neuroimaging in asymptomatic children. *J Neurosurg Pediatrics* 11:119–126, 2013
54. Vassilyadi M, Shamji MF, Tataryn Z, Keene D, Ventureyra E: Postoperative surveillance magnetic resonance imaging for cerebellar astrocytoma. *Can J Neurol Sci* 36:707–712, 2009
55. Vinchon M, Leblond P, Noudel R, Dhellemmes P (2005) Intracranial ependymomas in childhood: recurrence, reoperation, and outcome. *Childs Nerv Syst* 21:221–226;

Приложение 1. Алгоритм комплексного лечения пациентов детского возраста с рецидивом/процидивом доброкачественной нейроэпителиальной опухоли



Приложение 2. Алгоритм комплексного лечения пациентов детского возраста с рецидивом/процидивом злокачественной нейроэпителиальной опухоли

